

Lehmann's med. Atlanten

Bd. XI

Wichtige tierische Parasiten  
und ihre Überträger

Von

R. O. Neumann und Martin Mayer

Dt. Zentralbibliothek f. Medizin

3148537-01



J. F. Lehmann's Verlag  
München

LEHMANN'S MEDIZINISCHE ATLANTEN  
BAND XI

---

---


**Atlas und Lehrbuch**  
**wichtiger tierischer**  
**Parasiten und ihrer Überträger**  
mit besonderer Berücksichtigung der Tropenpathologie

Von

**Dr. med. et phil. R. O. Neumann** und  
o.ö. Professor der Hygiene und Direktor des Hygienischen  
Instituts der Universität Bonn

**Dr. med. Martin Mayer**  
Abteilungsvorsteher am Institut für Schiffs-  
und Tropenkrankheiten in Hamburg

Mit 1300 farbigen Abbildungen auf 45 lithographischen Tafeln  
und 237 schwarzen Textfiguren



J. F. Lehmann's Verlag in München

1914

U h II  
258



Alle Rechte, insbesondere das der Übersetzung, behalten sich Urheber und Verleger vor  
Copyright 1914 von J. F. Lehmann, München

**Für:** HB  
40:253

---

*Druck des Textteiles von R. OLDENBOURG, München  
Lithographie und Druck der farbigen Tafeln von REICHHOLD & LANG, G. m. b. H., München  
Papier von BOHNENBERGER & CO., Niefern  
Einbände von L. BEER, München*

## VORWORT.

Das vorliegende Buch verdankt seine Entstehung der Idee, an der Hand von Originalpräparaten wichtiger protozoischer und metazoischer Parasiten ein *A n s c h a u - u n g s m a t e r i a l* zu schaffen und das Gebiet im Wort so darzustellen, daß es hauptsächlich der *m e d i z i n i s c h e n P r a x i s* weitgehend Rechnung trägt.

Die ersten Anfänge zur Verwirklichung unseres Gedankens liegen schon weit zurück (bis 1905), und es sind viele Jahre darüber hingegangen, ehe wir zu einem gewissen Abschluß gelangen konnten.

Die Fülle des Materials und die Unmöglichkeit, alles zu bringen, machte von vornherein eine Auswahl des Stoffes notwendig. Es schien uns zweckmäßig, sie so zu treffen, daß vor allen Dingen die klinisch wichtigen und die mit ihnen verwandten, theoretisch interessanten Formen berücksichtigt wurden.

Als wesentlichste Unterlage zur Wiedergabe der Originale diente uns die ausgezeichnete Sammlung des Instituts für Schiffs- und Tropenkrankheiten und außerdem die im Laufe der Jahre von uns selbst — bei zum Teil im Auslande gemachten Studien — gesammelten makroskopischen und mikroskopischen Präparate. Ferner standen uns eine Reihe von Objekten zur Verfügung, die uns von andern Autoren bereitwillig überlassen waren.

So sind 1300 *O r i g i n a l a b b i l d u n g e n* entstanden, welche sämtlich von einem von uns — R. O. Neumann — gemalt und von der Firma Reichhold & Lang in München auf 45 Tafeln reproduziert worden sind. Wir waren der Ansicht, daß die Wiedergabe der Originale für die Zwecke des Studiums, um die absolute Naturtreue nachzuahmen, allein in vielfachem lithographischen Farbendruck erfolgen dürfe, und wir haben bei dem Herrn Verleger — sehr viele Tafeln sind in mehr als 20 Farben gedruckt — das weitgehendste Entgegenkommen in dieser Beziehung gefunden. Wir wollen darauf hinweisen, daß von den Tafeln einige schon vor Jahren fertiggestellt waren; bei den in letzter Zeit ausgeführten sind, soweit es möglich war, auch die neuesten Befunde aufgenommen, andernfalls stets als Textfiguren beigegeben worden.

Eine gewisse Schwierigkeit bot die Darstellung des Textes, der von uns beiden bearbeitet wurde. Auf diesem Grenzgebiete der Zoologie und Medizin sowohl der wissenschaftlichen Forschung als auch der Praxis gerecht zu werden, ist insofern nicht einfach, als man sehr verschiedener Auffassung sein kann und hier leicht ein Zuviel, dort ein Zuwenig Platz greifen konnte.

Wir haben versucht die goldene Mitte zu halten und bemühten uns einerseits, die zoologisch wissenschaftlichen Fragen nicht zu vernachlässigen (auf spezielle Details und zytologische wie systematische Streitfragen gingen wir absichtlich nicht ein), andererseits aber die Forderungen der Praxis in erster Linie im Auge zu behalten. Die Einreihung

der besprochenen Parasiten in das zoologische System ist im wesentlichen soweit als möglich durchgeführt, doch wurde in einigen Fällen, wo die Parasiten mit den zugehörigen Überträgern als zusammengehöriges Ganzes betrachtet werden sollten, aus praktischen Gründen davon abgesehen.

Je nach ihrer Bedeutung wurden die einzelnen Parasiten mehr oder weniger ausführlich besprochen, ferner sind die wichtigsten Überträger in ihrer Anatomie und Biologie ausführlich dargestellt worden. Ebenso ist im Interesse der Praxis in jedem Kapitel Ausführliches über die Technik (Blutuntersuchung, Färbung, Konservierung, Zucht, Sammeln, Aufbewahrung, Versand der Objekte usw.) mitgeteilt. Auch auf die Klinik und pathologische Anatomie sind wir, soweit es zum Verständnis der hervorgerufenen Krankheiten nötig war, eingegangen.

Trotz der großen Anzahl der auf den Tafeln wiedergegebenen Abbildungen wurden dem beschreibenden Teile 237 Textfiguren (z. T. Originale, z. T. „klassische“ Abbildungen der betreffenden Spezialisten) eingefügt, um das Anschauungsmaterial zu vermehren.

Zahlreiche Übersichtstabellen, Zyklen und Skizzen finden sich im Text eingestreut.

Aus Zweckmäßigkeitsgründen ist die Hauptliteratur an den Anfang der Kapitel gestellt, doch finden sich im Text außerdem zahlreiche Hinweise auf neueste Arbeiten aus den einzelnen Spezialgebieten.

Wir geben uns der Hoffnung hin, daß das Buch, eine Frucht vieljähriger Arbeit, seinen Zweck erfülle, als Lehr- und Nachschlagebuch sowie als Unterrichtsmittel bei Kursen. Möge es auch als Anregung zu weiterer Forschung auf dem interessanten Gebiet der Tropenpathologie dienen!

Daran dürfen wir gleichzeitig die Bitte knüpfen, uns für den weiteren Ausbau des Buches, welches, wie wir selbst sehr gut wissen, noch manche Lücke aufweist, mit Präparaten und Separata zu unterstützen. Es wird uns eine Genugtuung sein, das neu-gewonnene Material weiteren Interessenten wieder zugänglich zu machen.

Wir fühlen uns verpflichtet, hier auszusprechen, daß wir ohne die Erlaubnis, die Sammlung des Institutes für Schiffs- und Tropenkrankheiten benutzen zu dürfen, kaum in der Lage gewesen wären, die Arbeit zu einem erfolgreichen Ende zu führen, und so gebührt unser Dank in erster Linie dem Direktor des genannten Institutes, Herrn Obermedizinalrat Prof. Dr. N o c h t. Ebenso sind wir Herrn Prof. Dr. F ü l l e - b o r n, dem Organisator dieser Sammlung, der uns die vielen Jahre hindurch stets hilfreich zur Hand ging, zu größtem Dank verpflichtet. Auch den andern Herren des Institutes, vor allem Herrn Dr. v. P r o w a z e k und Herrn Dr. da R o c h a - L i m a, sind wir für wertvolle Ratschläge und Mithilfe sehr verbunden, ebenso Herrn Dr. K e y s s e l i t z.

Nicht zuletzt danken wir ganz besonders dem Verleger, Herrn J. F. L e h m a n n, der während der langen Zeit des Entstehens unseres Buches immer bereitwilligst mit großem Verständnis auf unsere Wünsche einging.

G i e ß e n und H a m b u r g, Februar 1914.

**R. O. Neumann.**

**Martin Mayer.**

## Kurzes Inhaltsverzeichnis des Textes.

	Seite		Seite
Vorwort . . . . .	III	Blut. Technik der Blut- und Organ- untersuchungen auf Parasiten .	135
Zur Einführung . . . . .	1	Plasmodidae. Menschliche und tieri- sche Malaria . . . . .	147
Allgemeines über Protozoen . . . . .	3	Anopheles und Culex . . . . .	189
Parasitische Amöben . . . . .	6	Einige andere Dipteren . . . . .	204
Trichomonaden . . . . .	19	Fang und Zucht der Stechmücken und ihrer Larven und Puppen . . . . .	214
Lambli <sup>a</sup> intestinalis . . . . .	23	Babesien s. Piroplasmen . . . . .	230
Prowazekia . . . . .	25	Achromaticus vesperuginis . . . . .	257
Balantidium coli . . . . .	26	Spirochäten . . . . .	260
Trypanosomen mit Stechfliegen (Glos- sinen, Tabaniden, Hippobosciden) .	28	Zecken . . . . .	298
Flagellaten bei Arthropoden . . . . .	83	Chlamydozoen . . . . .	335
Trypanoplasmen . . . . .	85	Würmer . . . . .	347
Leishmanien . . . . .	86	Nematoden . . . . .	355
Rhynchota . . . . .	95	Cestoden . . . . .	455
Leucocytozoon . . . . .	99	Trematoden . . . . .	506
Halteridium und Haemoproteus der Vögel . . . . .	103	Zungenwürmer (Linguatuliden) . . . . .	551
Coccidien . . . . .	110	Parasitierende Fliegenlarven . . . . .	555
Haemogregariniden (einschl. Toxoplasma)	115	Flöhe . . . . .	560
Sarkosporidien . . . . .	127	Läuse . . . . .	565
Rhinosporidium . . . . .	132		

## Übersicht über den Inhalt der Tafeln.

- |   |  |
|---|--|
| <p>Tafel 1. Entamoeba coli, tetragena und histolytica. Amöbenähnliche Gebilde aus menschlichen Faeces. Trichomonas hominis. Lambli<sup>a</sup> intestinalis. Balantidium coli.</p> <p>Tafel 2. Pathologische Anatomie der Amöbendysenterie. Dickdarm mit Balantidium coli.</p> <p>Tafel 3. Trypanosoma lewisi.</p> <p>Tafel 4. Trypanosoma evansi, equiperdum, equinum, congolense, dimorphon. Ver-</p> | <p>schiedene Trypanosomen. Schizotrypanum cruzi.</p> <p>Tafel 5. Kaltblütertrypanosomen.</p> <p>Tafel 6. Trypanosoma gambiense und pathologische Anatomie der Trypanosomiasis.</p> <p>Tafel 7. Trypanosomen in Glossinen. Verschiedene Stechfliegen (Glossinen, Stomoxys, Tabanus).</p> <p>Tafel 8. Kala-Azar (Leishmania donovani).</p> |
|---|--|

- Tafel 9. Delhi-Beule. *Leishmania tropica*.  
Leucozytozoon.
- Tafel 10. *Haemoproteus columbae*. *Halteridium syrni*.
- Tafel 11. Coccidien. Sarkosporidien.
- Tafel 12. Morphologie des Blutes.
- Tafel 13 u. 14. Die menschlichen Malaria-  
parasiten im Blut (ungefärbt; Manson-  
und Giemsa-Färbung).
- Tafel 15. Pathologische Anatomie der Ma-  
laria.
- Tafel 16. Tierische Malaria (Affen, Vögel).
- Tafel 17. *Anopheles maculipennis*.
- Tafel 18. Verschiedene Dipteren (*Anopheles*  
*maculipennis*, *bifurcatus*, *annulipes*, *Culex*  
*annulatus* und *nemorosus*, *Phlebotomus*  
*papatasi*, *Aedes cinereus*, *Chironomus*).
- Tafel 19. *Culex pipiens*.
- Tafel 20. *Stegomyia calopus*.
- Tafel 21/22. Malariaparasiten in der Stech-  
mücke, Mückenanatomie.
- Tafel 23. Verschiedene Babesien (*Piro-  
plasmen*).
- Tafel 24. *Babesia canis*. *Achromaticus*  
*vesperuginis*.
- Tafel 25—27. Verschiedene Rückfallfieber-  
Spirochäten.
- Tafel 27. *Spirochaeta carteri*, *gallinarum*,  
*laverani*, *pelamydis*, *gadi*.
- Tafel 28. Framboesie (*Spirochaeta perte-  
nuis*), Mundspirochäten, *Ulcus tropicum*.
- Tafel 29. *Spirochaeta pallida*, *Spirochaeta*  
*refringens*.
- Tafel 30. *Ixodes ricinus*, *Rhipicephalus ap-  
pendiculatus*.
- Tafel 31. *Argas miniatus*, *Argas persicus*,  
*Ornithodoros moubata*.
- Tafel 32. Verschiedene Chlamydozoen.
- Tafel 33. *Microfilaria perstans*, *Microfilaria*  
*demarquayi*, *Microfilaria diurna*, *Filaria*  
*bancrofti*.
- Tafel 34. *Dirofilaria immitis*, *recondita*.  
*Dracunculus medinensis*. *Onchocerca*  
*volvulus*. *Loa loa*.
- Tafel 35/36. *Ankylostoma duodenale*, *Necator*  
*americanus*, *Ankylostoma caninum*. *Trio-  
dontophorus minor*, *Sclerostomum vul-  
gare*.
- Tafel 37. *Trichinella spiralis*. *Ascaris lum-  
bricoides*, *Ascaris megalocephala*.
- Tafel 38. *Oxyuris vermicularis*. *Strongy-  
loides stercoralis*. *Trichuris trichiura*.  
*Oesophagostomum stephanostomum* var.  
*thomasi*. *Sparganum proliferum*.
- Tafel 39. *Schistosomum haematobium* und  
*japonicum*.
- Tafel 40. Bilharziosis, pathologische Ana-  
tomie.
- Tafel 41. *Clonorchis sinensis*. *Clonorchis*  
*endemicus*. *Opisthorchis felinus*. *Opi-  
sthorchis noverca*. *Heterophyes hetero-  
phyes*. *Dicrocoelium lanceolatum*. *Para-  
gonimus westermanni*. *Fasciolopsis buski*.
- Tafel 42. *Fasciola hepatica*. *Gastrodiscus*  
*aegyptiacus*. *Dibothriocephalus latus*.  
*Hymenolepis nana*.
- Tafel 43. *Taenia solium*, *Taenia saginata*.  
*Dipylidium caninum*. *Taenia echino-  
coccus*.
- Tafel 44. Parasitierende Fliegenlarven; ver-  
schiedene, Krankheiten übertragende Ar-  
thropoden.
- Tafel 45. Sandfloh (*Sarcopsylla penetrans*).

# Atlas.



## Tafel 1.

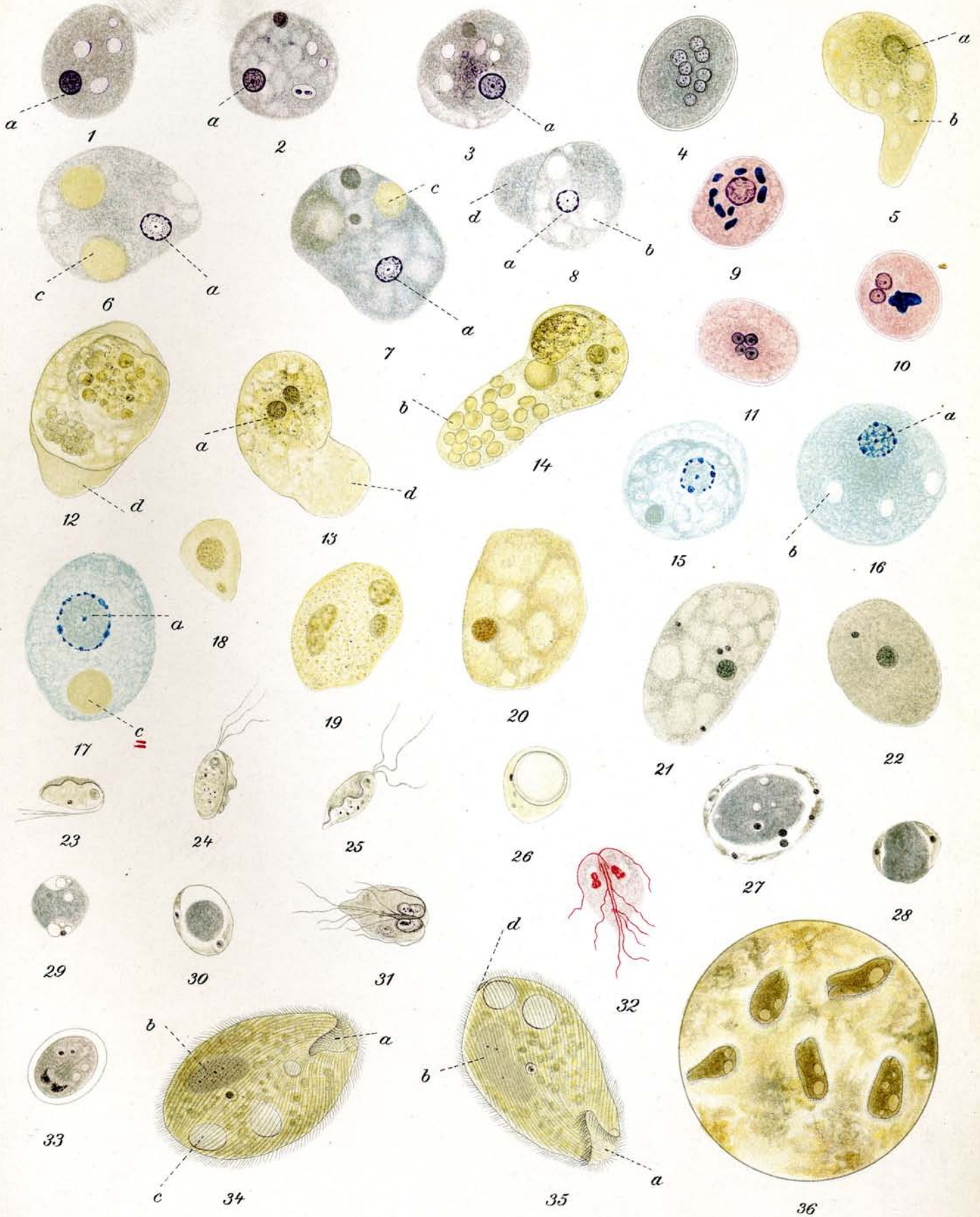
- 1.—5. *Entamoeba coli* Lösch.  
6.—14. *Entamoeba tetragena* Viereck.  
15.—17. *Entamoeba histolytica* Schaudinn.  
18.—22. Amöbenähnliche Gebilde aus menschlichen Faeces.  
23.—30. *Trichomonas hominis* Davaine.  
31.—33. *Lambliia intestinalis* Lambl.  
34.—36. *Balantidium coli* Malmsten.

### 1.—5. *Entamoeba coli* Lösch.

- 1.—3. Vegetative Formen; Eisenhämatoxylinfärbung. ca.  $\frac{1000}{1}$ . Beim Absterben (meist auch beim Anfertigen des Ausstriches und beim Fixieren) runden sich die Amöben ab. Bei a ist bei allen 3 Figuren der Kern deutlich gefärbt. An demselben ist für *Entamoeba coli* charakteristisch ein dicker ziemlich glattrandiger sich dunkel färbender Chromatinring; in der Mitte liegt das Centriol als dunkles Pünktchen. Im Protoplasma sieht man hellere, Vacuolen entsprechende Stellen. *Entamoeba coli* nimmt gewöhnlich keine Blutkörperchen auf.
4. Zyste; Eisenhämatoxylinfärbung. ca.  $\frac{1000}{1}$ . Die Zysten dieser Amöbe sind wenig kleiner als die vegetativen Formen. Sie sind von einer lichtbrechenden Membran umhüllt und enthalten bis zu 8 Kernen. In 4 sind 8 Kerne deutlich erkennbar.
5. Vegetative Form; ungefärbt. ca.  $\frac{1000}{1}$ . Kern und Vacuolen sind deutlich erkennbar, was aber nicht stets der Fall ist. Die Amöbe kriecht vorwärts und hat einen mit hellerem, stärker lichtbrechendem Protoplasma gefüllten Fortsatz ausgestreckt.
- a) Kern  
b) Vacuolen.

### 6.—14. *Entamoeba tetragena*, Viereck.

- 6.—8. Vegetative Formen. Eisenhämatoxylinfärbung. ca.  $\frac{1000}{1}$ . Der Kern a zeigt bei dieser Amöbe nicht den dicken Chromatinring, wie *Entamoeba coli*, sondern einen etwas dünneren, nach innen gezackt erscheinenden, aber in seiner Kontinuität nicht unterbrochenen (im Gegensatz z. *E. histolytica*). Um das Zentriol liegt bei *E. tetragena* ein heller Hof. In 6 und 7 sind rote Blutkörperchen = c enthalten. In 8 ist noch ein Protoplasmafortsatz ausgestreckt. Vacuolen sind in allen drei Figuren deutlich.
- a) Kern  
b) Vacuole  
c) Blutkörperchen  
d) Protoplasmafortsätze (-Pseudopodien.)
- 9.—11. Zysten, Hämatoxylin-Eosin-Färbung. ca.  $\frac{1000}{1}$ . Die Grösse und Form entspricht denen der *E. coli*. Es kommt jedoch nur zur Ausbildung von vierkernigen Zysten. 9 einkernige, 10 zweikernige, 11 vierkernige Zysten. Die dunkelvioletten Gebilde in 9 und 10 sind Chromidien.
- 12.—14. Vegetative Formen, ungefärbt. ca.  $\frac{1000}{1}$ . Alle 3 Amöben zeigen stark lichtbrechende, ausgestreckte Protoplasmafortsätze. Bei 13 und 14 sind die Kerne deutlich. Das Protoplasma enthält Granula, die Nahrungsstoffen entsprechen; bei 14 ist der Protoplasmafortsatz gefüllt mit roten Blutkörperchen.
- a) Kern  
b) Blutkörperchen  
c) Protoplasmafortsätze (-Pseudopodien.)



## Tafel 1. (Fortsetzung.)

15.—17. **Entamoeba histolytica** Schaudinn. Methylenblaufärbung. ca.  $\frac{1000}{1}$ .

Die Kerne (a) bei *E. histolytica* zeigen einen Kernrand, der sich als unterbrochener, aus Punkten zusammengesetzter Chromatinring darstellt, im Gegensatz zu *E. coli* und *tetragena*. Das Zentriol ist winzig klein.

17 enthält ein rotes Blutkörperchen. Die sehr kleinen Zysten von *E. histolytica* werden fast niemals im Stuhl gefunden.

- a) Kern
- b) Vacuole
- c) Blutkörperchen.

18.—22. **Amöbenähnliche Gebilde in Faeces vom Mensch.** ca.  $\frac{1000}{1}$ .

Die Formen unterscheiden sich ungefärbt (18—20) durch die Bewegungslosigkeit, Fehlen von Protoplasmafortsätzen. Die Entscheidung ist aber — besonders in nicht ganz frischem Stuhl — oft nur durch gefärbte Präparate zu treffen. In solchen (20 und 21) zeigt sich gleich durch die andere Kernstruktur oder das Fehlen einer solchen der Unterschied.

23.—28. **Trichomonas hominis** Davaine. Parasit des Darmes des Menschen, seltener auch in anderen Organen gefunden.

23. 24. 25. Vegetative Formen in frischem Stuhl, nach dem Leben gezeichnet. Vergr. ca.  $\frac{250}{1}$ . Der Körper ist birnförmig. Vom Vorderende gehen 3 Geisseln aus. Seitlich liegt eine undulierende Membran. Im Innern Vacuolen und Nahrungsstoffe.

26. Sogenannte Zyste, ungefärbt. ca.  $\frac{1000}{1}$ . Die Zysten sind leicht erkennbar durch den stark lichtbrechenden Innenkörper. Sie schwanken beträchtlich in ihrer Grösse. Die Zugehörigkeit dieser cystenartigen Formen zu *Trichomonas* ist neuerdings bezweifelt worden; man hat sie als Parasiten (*Blastocystis*) aufgefasst.

27.—30. Sogenannte Zysten, Eisenhaematoxylinfärbung. ca.  $\frac{1000}{1}$ . Der im ungefärbten Präparat stark lichtbrechende Innenkörper (Reservestoffkörper) färbt sich — im Gegensatz zu Vacuolen — mit Haematoxylin stark; durch seine sehr schwankende Grösse wird die stark wechselnde Grösse der Zyste bedingt. In der diesen Körper umgebenden Membran liegt der Kernapparat.

31.—33. **Lambliia intestinalis** Lambl.

31.—32. Vegetative Formen. ca.  $\frac{1000}{1}$ . 31. Haematoxylinfärbung, 32. Giemsa-Färbung. Der Körper ist rübenförmig, bilateral symmetrisch. Im vorderen Körperteil liegt eine Sauggrube, hinter der die Kerne in Hantelform, oder auch in doppelter Zahl sichtbar sind. Es sind 4 Geisselpaare vorhanden.

33. Zyste. Haematoxylinfärbung. ca.  $\frac{1000}{1}$ . Ovale Gebilde mit deutlicher Hülle; im Innern oft der vegetativen Form ähnliche Kernanordnung. Teilungen von Zysten kommen vor.

34.—36. **Balantidium coli** Malmsten. Parasit des Dickdarms vom Mensch und Mastdarm vom Schwein.

34. u. 35. Ungefärbt aus frischem Stuhl, ca.  $\frac{250}{1}$ . Es sind bis 0,1 mm grosse Infusorien.

- a) Trichterförmiges Peristom am Vorderende
- b) Kern mit dicht daran liegendem runden Nebenkern
- c) kontraktile Vacuolen (in normalen Exemplaren zwei vorhanden)
- d) Afterstelle.

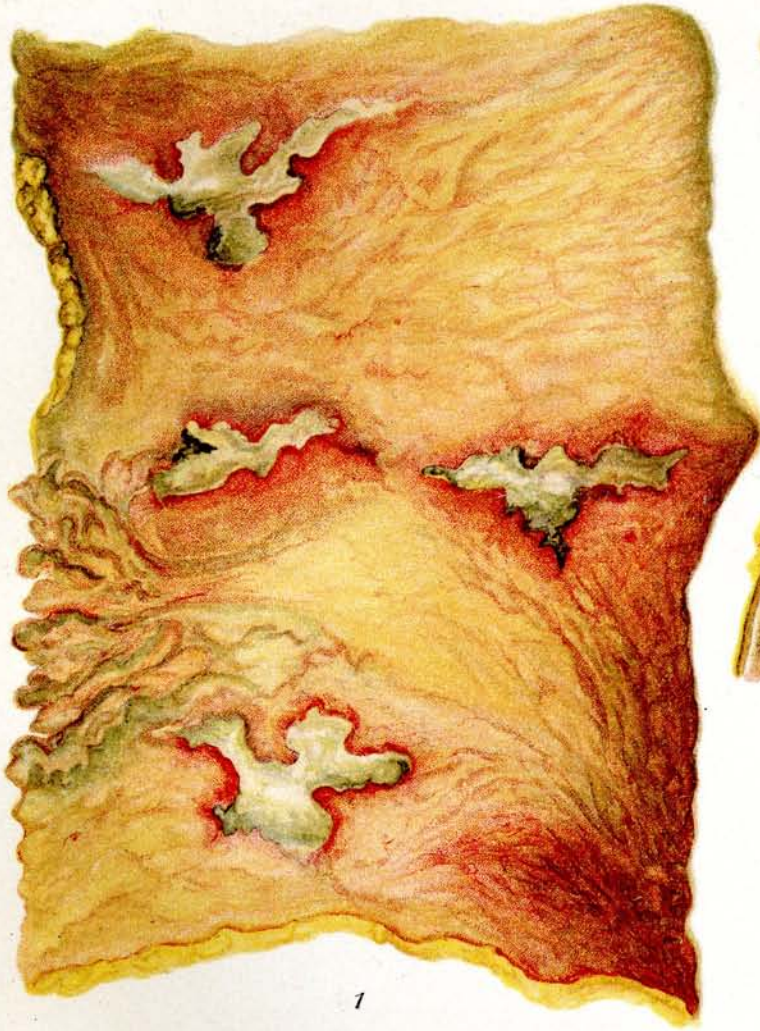
Das Protoplasma enthält Fetttropfen und andere aufgenommene Nahrungsstoffe.

36. Übersichtsbild aus frischem Stuhl. ca.  $\frac{10}{1}$ .

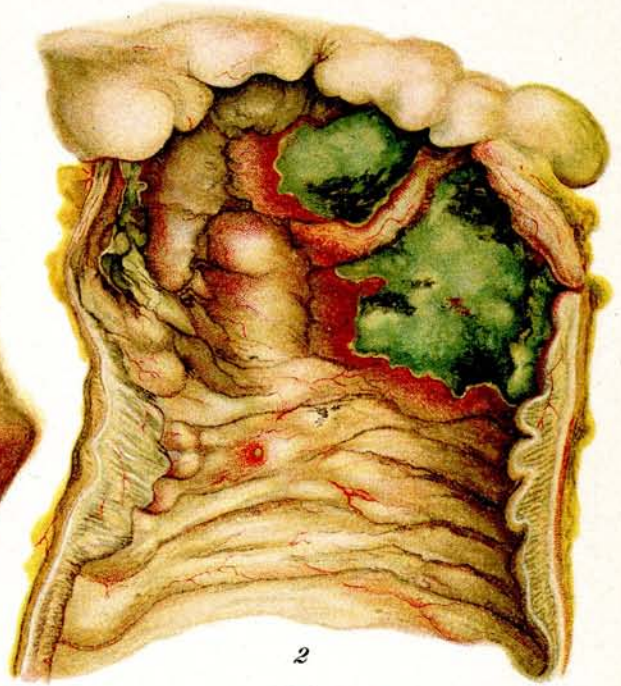
## Tafel 2.

### 1.—5. Pathologische Anatomie der Amöbendysenterie. 6. Dickdarm mit *Balantidium coli*.

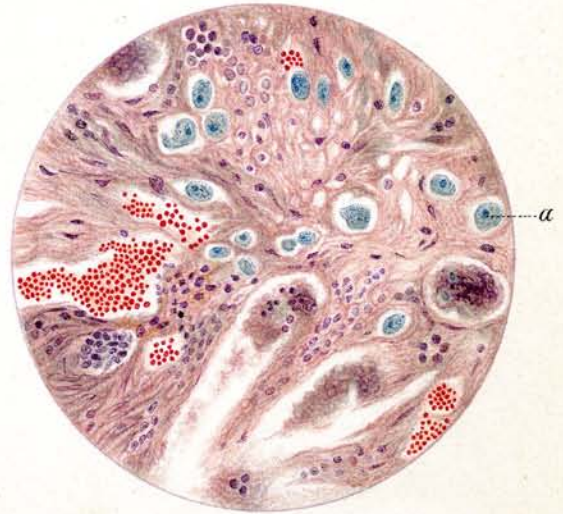
1. **Amöbendysenterie: Dickdarm des Menschen.** Präparat aus dem Kasr-El-Aini-Krankenhaus Kairo. Direkt nach der Sektion gezeichnet.  
Die Mucosa und Submucosa ist bis auf die Muscularis an 4 Stellen zerstört. Die Geschwüre sind scharf umschrieben, die Ränder sind über die Oberfläche erhaben, stark gerötet und vielfach unterminiert. Der Geschwürsgrund ist mit einem schmierigen gelb-grauen Belag bedeckt, an einigen Stellen schwärzliche Gangrän.
2. „ **Dickdarm.** Stück aus der Nähe der Bauhinschen Klappe. Kamerun. Nach einem Kaiserling-Präparat.  
Das Bild zeigt die lebhaft gerötete und geschwollene Mucosa an vielen Stellen. Am Rande des Geschwürs ist sie stark über die Oberfläche erhaben und bildet mit dem Geschwür einen unterminierten Rand. Der Grund des Geschwürs wird von gelb-grünen, nekrotischen Massen bedeckt, die an einzelnen Stellen Gangrän aufweisen (meist im Zentrum der Geschwüre). Die schwärzlichen Stellen entsprechen der Gangrän.  
Die geschwollene Mucosa ist besonders deutlich am Durchschnitt des Darmes zu beobachten. In der Mitte des Darmes auf einer Schleimhautfalte ein beginnendes neues Geschwür.
3. „ **Dickdarm.** Querschnitt, Giemsa-Färbung.  $\frac{1}{1}$ .  
a) Mucosa.  
b) Submucosa.  
c) Muscularis.  
d) Serosa.  
e) Durch Amöbenwucherung zerstörte Mucosa und Submucosa. Auch die Muscularis ist bereits in Mitleidenschaft gezogen und die Entzündung hat sich bis zur Serosa ausgedehnt.
4. „ **Dickdarm.** Schnittpräparat, Giemsa-Färbung. Ca.  $\frac{130}{1}$ . Von demselben Material wie Nr. 3.  
a) Amöben in der Submucosa.
5. „ **Gehirn.** Schnittpräparat, Hämatoxylin-Färbung. Ca.  $\frac{1000}{1}$ .  
a) Amöben.  
b) Kerne der Gehirnssubstanz.  
c) Blutkörperchen im entzündlichen Prozesse des Gehirns.
6. **Infection des Dickdarms des Menschen mit *Balantidium coli*.** Schnittpräparat, Hämatoxylin-eosinfärbung. Ca.  $\frac{150}{1}$ .  
a) *Balantidium coli*.  
b) Submucosa.  
c) Muscularis.  
Von den Parasiten sind 5 quer getroffen, zwei sind unversehrt geblieben. Bei einem Objekte ist die Mundöffnung deutlich zu sehen.



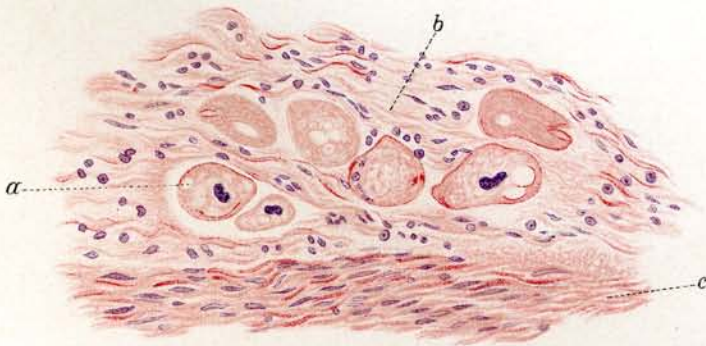
1



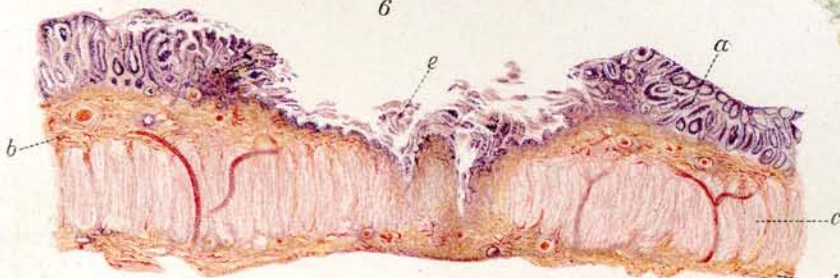
2



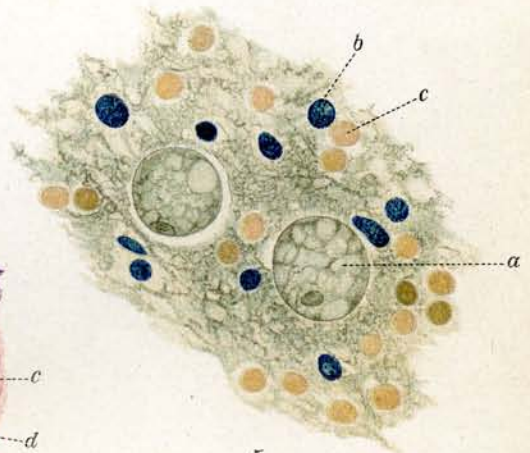
4



6



3



5

## Tafel 3.

### Trypanosoma lewisi Kent.

Giemsafärbung.  $\frac{1000}{1}$ .

#### 1.—22. Trypanosomen aus Rattenblut.

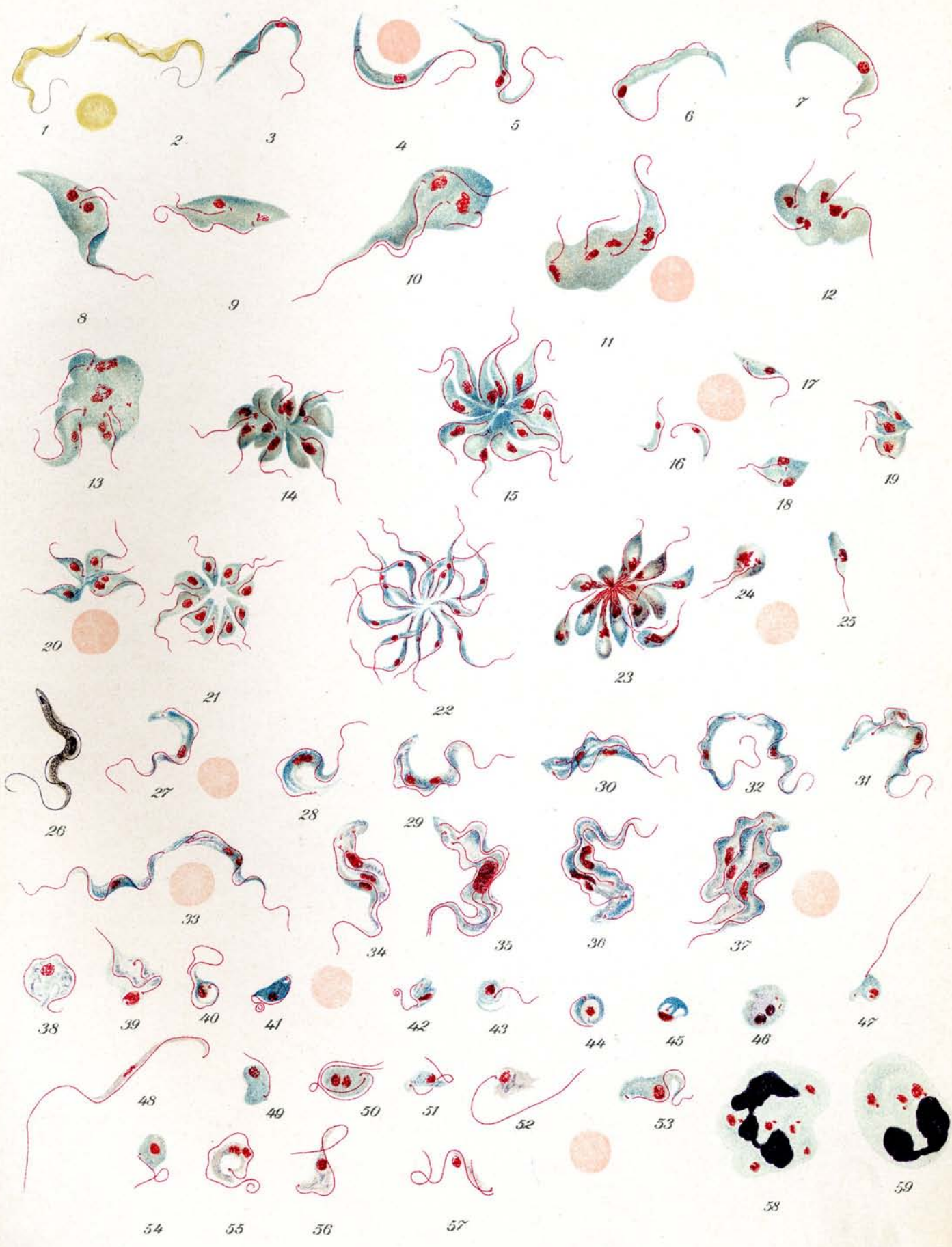
1. 2. Trypanosomen im ungefärbten Präparat. (Frisches Blut.) Der Hauptkern ist nur undeutlich zu sehen.
3. 4. Normale erwachsene Individuen. Hinterende spitz. Blepharoplast schmal, quer gestellt, am Ende des hinteren Drittels. Hauptkern am Ende des vorderen Drittels. Undulierende Membran wenig gefaltet. Geißel halb bis zweidrittel so lang als das Individuum.
5. Normale Form mit geteiltem Kern.
6. Besonders lange Form mit sehr weit vorn liegendem Kern.
7. Verdickte Form, bei welcher sich der Blepharoplast geteilt hat und die Teilung der Geißel beginnt.
8. 9. Stark verdickte Formen mit geteiltem Blepharoplast und geteilten Kernen. Die neuen Geißeln wachsen in die Länge.
10. Sehr stark verdickte Form mit vierfacher Teilung des Blepharoplasten und geteiltem Kern.
11. 12. Sehr stark verdickte Form mit vierfacher Teilung des Blepharoplasten und vierfacher Kernteilung. Das Protoplasma fängt an sich einzuschnüren.
13. Sehr stark verdickte Form mit 8facher Teilung des Blepharoplasten und 7facher Teilung des Kernes.
14. Fast vollendete multiple Teilung. Das Protoplasma hat sich in einzelne Abschnitte abgeschnürt. Die Blepharoplasten liegen meist noch ganz in der Nähe der Kerne.
15. Vollendete multiple Teilung. Die Blepharoplasten befinden sich bereits fast alle an ihrer endgültigen Stelle. Die Rosette schiebt sich an, auseinander zu fallen.
- 16.—21. Kleine Formen von Rattentrypanosomen.
  16. Kleine einzelne Formen.
  17. Kleine Form mit Teilung des Blepharoplasten.
  18. Kleine Form mit Teilung des Blepharoplasten und des Kernes.
  19. Kleine Form mit dreifacher Teilung des Blepharoplasten und des Kernes. Die Blepharoplasten liegen noch vor oder neben dem Kern.
  20. Kleine Form in vollendeter vierfacher Teilung. Die Blepharoplasten sind hinter den Kern an die endgültige Stelle gerückt.
  21. Rosette aus kleinen Formen. Vollendete neunfache Teilung.
22. Agglomeration von Trypanosomen im Rattenblut auf Zusatz von Pferdeserum. Die Geißeln liegen nach aussen.  $\frac{600}{1}$ .
23. Rosette aus einer Kultur von Trypan. lewisi. Die Individuen hängen mit ihren Vorderenden zusammen.
24. 25. Einzelne Trypanosomen aus einer Kultur von Trypanosoma lewisi.

### Trypanosoma brucei Plimmer und Bradford.

Erreger der Ngana oder Tsetsekrankheit.

#### 26.—37. Trypanosomen aus Hundeblut.

26. Normales erwachsenes Individuum. Hämatoxylinfärbung.
27. Normales erwachsenes Individuum. Hinterende stumpf. Blepharoplast ziemlich am Hinterende gelegen. Kern fast genau in der Mitte. Undulierende Membran faltiger wie bei Tryp. lewisi, wohl auch etwas breiter. Geißel etwa halb so lang wie das Individuum. Körnelung des Protoplasmas ist nicht immer zu sehen.
28. Normale Form mit Teilung des Blepharoplasten und Vergrößerung des Kernes.
29. Verdickte Form mit Teilung des Blepharoplasten und Kernteilung.



### Tafel 3. (Fortsetzung.)

30. 31. Weiter fortgeschrittene Teilungen. Das Protoplasma hat sich zum Teil bereits getrennt.
32. Fast vollendete Teilung. Die Individuen hängen nur noch mit den Hinterenden zusammen.
33. Fast vollendete Teilung. Während die Individuen noch zusammenhängen, haben sich bei einem Trypanosoma bereits wieder Blepharoplast und Kern geteilt.
34. 36. Sog. Dreiteilung: d. h. ehe das Protoplasma nach der ersten Teilung des Blepharoplasten und des Kerns sich trennte, teilte sich bei einem Trypanosoma Blepharoplast und Kern von neuem.
35. 37. Seltene Formen von Vierteilung. Die Teilung des Blepharoplasten und des Kernes ging wiederum vor sich, ehe das Protoplasma sich getrennt hatte. Bei Fig. 35 liegt noch die ganze Kernmasse zusammen.
- 38.—46. **Involutionsformen aus Rattenblut**, welches mit Natr. citr. konserviert wurde. Bei 44 bis 46 sieht man deutlich, wie das Trypanosoma sich zusammenrollt und dann allmählich unter Verlust der Geißel zugrunde geht.
- 47.—57. **Formenveränderungen der Trypanosomen aus Meerschweinchenblut 24—48 Stunden nach dem Tode.**
58. 59. **Von Leukozyten phagozytierte Trypanosomen** aus der Bauchhöhle einer Ratte.  
Zum Vergleiche der Grössenverhältnisse sind bei einzelnen Figuren rote Blutkörperchen hinzugezeichnet.
-



## Tafel 4.

- 1.— 5. u. 46. *Trypanosoma evansi* Steel. Erreger der Surrakrankheit.  
6.—11. *Trypanosoma equiperdum* Doflein. Erreger der Dourine (Beschälseuche).  
12.—16. *Trypanosoma equinum* Voges. Erreger des Mal de Caderas (Kreuzlähme) in Südamerika.  
17.—30. *Trypanosoma congolense* Broden. Erreger einer Tierkrankheit in Afrika.  
31.—44. *Trypanosoma dimorphon* Lav. et Mesnil. Erreger einer Pferdekrankheit in Gambia.  
45.—49. Verschiedene *Trypanosomen*.  
50.—58. *Schizotrypanum cruzi* Chagas. Erreger einer Krankheit des Menschen in Brasilien.

Giemsafärbung:  $\frac{1000}{1}$ .

- 1.—5. *Trypanosoma evansi* Steel. Aus Rattenblut.  
Das Hinterende ist in den meisten Fällen etwas mehr zugespitzt als wie bei *Tryp. brucei*, doch kommen auch sehr viele stärker abgestumpfte Formen vor, z. B. Fig. 4. Lage des Blepharoplasten ähnlich wie bei *Tryp. brucei*, auch der Kern und die undulierende Membran ähneln sehr dem *Tryp. brucei*. Blepharoplast rundlich. Protoplasma meist ohne Granulation.
1. Einfache Form. Männlicher Typus? Dünn, reichlich Chromatin, in die Länge gezogener Kern. Blasses Protoplasma.
  2. Einfache Form: Indifferent?
  3. Einfache Form: Weiblicher Typus? Dicker, rundlicher Kern. Dunkelgefärbtes Protoplasma.
  4. In Teilung begriffene Form.
  5. Seltene Form einer Vierteilung. Blepharoplasten und Kerne haben sich geteilt, bevor sich das Protoplasma der neu entstandenen beiden *Trypanosomen* getrennt hatte.
- 6.—11. *Trypanosoma equiperdum* Doflein. Aus Meerschweinchenblut.  
Etwa von der Grösse des *Trypan. brucei* oder etwas länger. Das Hinterende ist abgestumpft. Der Blepharoplast liegt an der Grenze des ersten und zweiten Viertels vom Hinterteil an gerechnet, ist rundlich und von der Grösse wie bei *Tryp. brucei*. Die Geissellänge entspricht der bei *Tryp. brucei*. Der Kern liegt in der Mitte oder noch etwas mehr dem Ende genähert. Die undulierende Membran ist breit, so dass sie manchmal faltenreicher als bei *Tryp. brucei* erscheint. Die Länge der Individuen ist verschieden. Vergl. Fig. 7 und 8. Granulationen meist nicht vorhanden.
6. Einfache Form: Männlicher Typus? Dünn, in die Länge gezogener Kern, blasses Protoplasma.
  7. Einfache Form: Weiblicher Typus? Gedrungene Form. Dunkles Protoplasma, rundlicher Kern.
  8. Einfache Form: Längerer Typus.
  9. Etwas vergrösserte Form infolge der beginnenden Teilung. Der Kern ist ebenfalls stark vergrössert und schickt sich zur Teilung an.
  10. Weiter fortgeschrittene Teilung. Blepharoplast und Kern ist geteilt. Die neu gebildete Geissel hat die Hälfte der Länge der ersten erreicht.
  11. Weiter fortgeschrittene Teilung. Die Teilung des Protoplasma hat bereits begonnen.
- 12.—16. *Trypanosoma equinum* Voges. Aus Rattenblut.  
Die Grösse entspricht etwa dem *Tryp. brucei*. Hinterende stumpf abgerundet. Kern in der Mitte. Geissel etwas kürzer wie bei *Tryp. brucei*. Undulierende Membran gut ausgebildet, wie bei *Tryp. equiperdum*. Granulationen fast stets vorhanden. Das Charakteristische ist die Kleinheit des Blepharoplasten, welcher sich färberisch schwer darstellen lässt.
12. 13. Einfache Formen mit breiter undulierender Membran und deutlicher Granulation.
  14. Beginnende Teilung. Der Blepharoplast hat sich geteilt und der Kern ist stark verlängert.
  15. Fast vollendete Teilung. Die Hinterenden hängen nur noch zusammen.



## Tafel 4. (Fortsetzung.)

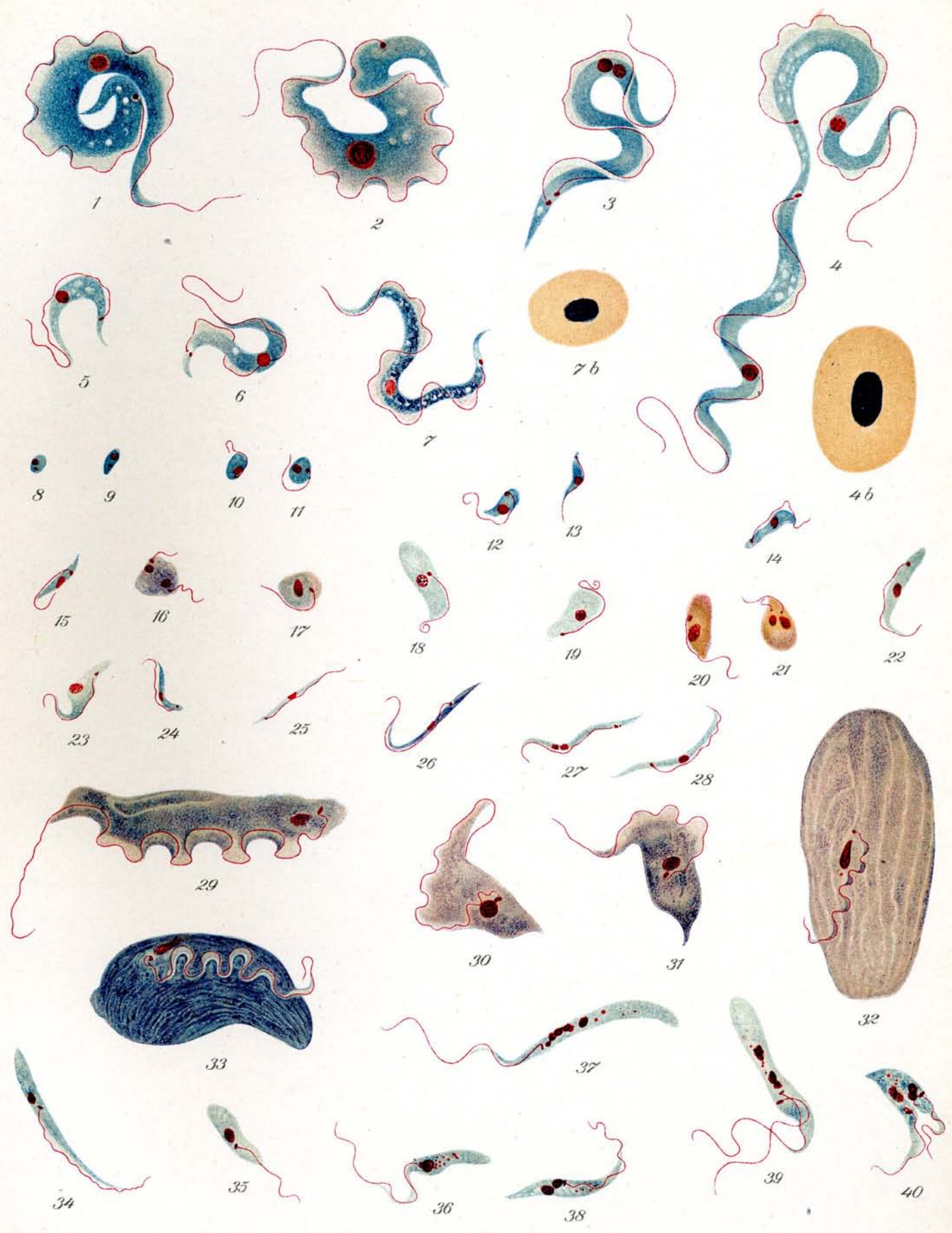
16. Seltene Form einer vierfachen Teilung. Man erkennt 4 Blepharoplasten. Das Protoplasma hat sich noch nicht geteilt.
- 17.—30. **Trypanosoma congolense** Broden. Stamm Dromedar (Broden). Aus Ratten- und Meerschweinchenblut.  
 Charakteristisch ist die Kleinheit der Form. Es entspricht im wesentlichen nur der Hälfte von *Tryp. brucei*. Es kommen aber verschiedene Größen vor, z. B. sehr kurze bei Fig. 27—30; verhältnismäßig lange bei Fig. 24—26. Blepharoplast fast ganz am Hinterende. Kern in der Mitte oder aber etwas mehr nach vorn gelagert. Geißel äußerst kurz, ragt nicht über das Körperende vor. Undulierende Membran wenig ausgebildet. Protoplasma mit Granulis besetzt.
- 17.—20. Etwas dickere Formen } aus Rattenblut.  
 21.—23. Mittlere Formen }  
 24.—26. Längere Formen aus Meerschweinchenblut.  
 27.—30. Kleinere Formen aus Rattenblut.
24. 25. Beginnende und fast vollendete Teilung. Bei 25 hängen die Parasiten noch mit den Hinterenden zusammen.
22. Stark vakuolisierte Form.  
 23. Stark granuliert Form.
- 31.—44. **Trypanosoma dimorphon** Laveran und Mesnil. Stamm Liverpool. Aus Rattenblut.  
 Die bei der spezifischen Erkrankung der Pferde vorkommenden Formen sind als Kaulquappenform, lange Formen und kurze Formen unterschieden worden. Im Blut der Ratte zeigten sich folgende Formen: Das Hinterende kann ganz stumpf sein wie z. B. bei Fig. 32, 34, 35, 40 aber auch ganz spitz wie bei Fig. 41. Dazwischen finden sich alle Übergänge. Der Blepharoplast liegt bei manchen Parasiten direkt am Hinterende, bei andern wieder im letzten Viertel des Individuums. Dies traf bei kurzen wie bei langen Formen zu. Das Geißelende ragt gewöhnlich gar nicht oder nur äußerst wenig über den Körper hervor. Die undulierende Membran ist sehr schmal. Der Kern liegt in der Mitte oder mehr nach vorn zu. Die Größenverhältnisse sind äußerst verschieden. Große Formen, die beinahe die Größe des *Tryp. brucei* erreichen wie bei Fig. 36, wechseln mit ganz winzigen Formen wie bei Fig. 43. Im allgemeinen sind die Individuen viel kleiner als *Tryp. brucei* und erinnern an *Tryp. congolense*. Vereinzelt Granula sind vorhanden.
31. 32. 36. 37. In Teilung begriffene Individuen. Bei 31 eine seltene Dreiteilung, dadurch entstanden, daß nach der üblichen Zweiteilung das Protoplasma sich nicht trennte und sich in dieser Zeit Blepharoplast und Kern von neuem teilte.
- 31.—38. Größere Formen.  
 39.—44. Kleinere Formen.
45. **Trypanosoma theileri** Bruce. a. b. c. Aus Rinderblut. Aus Muktesar, Vorderindien (Nach Präparat von Lingard). Als *Tr. himalayanum* betrieben, aber zweifellos identisch mit *Tryp. theileri*.
46. **Trypanosoma evansi** Steel. Aus Kamelblut. (Aegypten). Man beachte die ovalen Blutkörperchen beim Kamel.
47. 48. **Trypanosoma sp. vom Schopferhuhn.** = *Guttera pucherani* (Hartl.) Aus Amani. Deutsch-Ostafrika.
49. **Trypanosoma vom Nashornvogel.** *Bycanistes buccinator*. Aus Amani, Deutsch-Ostafrika.
- 50.—58. **Schizotrypanum cruzi** Chagas. Aus Minas, Brasilien. Orig. Pröp. von Dr. Chagas.
50. Trypanosomen im Blut vom Meerschweinchen. Sehr großer Blepharoplast.  
 51. Aus der Lunge vom Meerschweinchen. Angebliche Schizogonie.  
 52. 53. Aus dem Darm der übertragenden Wanze (*Conorhinus*). 12 Stunden nach dem Saugen von infiziertem Blut.  
 54. 55. Aus dem Darm der übertragenden Wanze (*Conorhinus*). 50 Stunden nach dem Saugen von infiziertem Blut. Abgerundete Formen.  
 56. 57. Aus dem Darm der übertragenden Wanze (*Conorhinus*). 3 Tage nach dem Saugen von infiziertem Blut. Beginnende Teilung.  
 58. Aus dem Darm der übertragenden Wanze (*Conorhinus*). 3 Tage nach dem Saugen von infiziertem Blut. Multiple Teilung.
- Zum Vergleiche der Größenverhältnisse sind einige normale rote Blutkörperchen hinzugezeichnet.

## Tafel 5.

### Kaltblüter - Trypanosomen.

Giemsafärbung.  $\frac{1000}{1}$ .

1. 2. **Trypanosomen aus Raja oxyrhynchus.** (Rochen.) Meeresfisch. Sog. *Tryp. giganteum*. Neumann. Außerordentlich große Gebilde, erreichen die 3—4fache Größe der Warmblütertrypanosomen (*Trypanosoma theileri* ausgenommen). Hinterende äußerst spitz zulaufend. Blepharoplast rund, verhältnismäßig klein, ziemlich weit hinten, an der Stelle, wo sich das Hinterende stark verjüngt. Kern in der Mitte oder häufiger nach dem anderen Ende zu wie bei *Tryp. lewisi*. Undulierende Membran sehr breit, daher auch die Bildung vieler Falten. Geißel lang, ca.  $\frac{1}{3}$  der Länge des Körpers entsprechend. Typisch und charakteristisch ist die eingerollte Form, die sehr häufig angetroffen wird, vgl. Fig. 1. Vakuolen treten vielfach auf, aber ganz unregelmäßig. Granulierung nicht hervortretend.
- 3.—6. **Trypanosomen aus Raja punctata.** (Rochen.) Meeresfisch. *Tryp. variabile*. Neumann. Die Trypanosomen aus diesem Fische sind ebenfalls Parasiten von erheblicher Größe, können sogar noch länger werden, wie die vorher genannten, aber nicht so breit. In bezug auf Blepharoplast und Kern, Lage derselben, undulierende Membran und Geißel stimmen sie mit den vorigen fast überein. Auch vollständige Einrollung sieht man. In dem Fischblut finden sich große und kleine Formen, vgl. Fig. 3, 4, 5 und 6, von denen die letzteren wohl als Entwicklungs- und Jugendstadien aufzufassen sind. Die Vakuolen treten in geringerer Zahl auf. Granulationen kaum vorhanden.
  3. Erwachsene Form mit beginnender Teilung. Blepharoplast und Kern sind bereits geteilt.
  4. Fast vollendete Teilung. Die beiden Individuen hängen nur noch mit den Hinterenden zusammen.
  - 4b. Normales Blutkörperchen aus *Raja punctata*.
  5. 6. Kleine resp. junge Formen.
7. **Trypanosoma aus Scorpaena ustulata.** (Seeteufel.) Meeresfisch. *Tryp. scorpaenae*. Neumann. Etwas kleiner als das *Tryp. aus Raja punctata* mit breiter undulierender Membran. Hinterende sehr spitz zulaufend. Blepharoplast ziemlich am Ende des Körpers, Protoplasma stark vakuolisiert. Kern in der Mitte.
  - 7b. Normales Blutkörperchen von *Scorpaena ustulata*.
- 8.—28. **Trypanosomenentwicklungsstadien aus Pontobdella muricata** (Meeresblutegel, welcher an *Raja oxyrhynchus* gesogen hatte).
  8. 9. Geißellose Ruhestadien.
  - 10.—15. Ruheformen mit Geißelbildung.
  - 16—19. Größere, plumpe freibewegliche weibliche Formen z. T. in Teilung.
  20. 21. Dasselbe, aber männliche Formen.
  - 22.—28. Trypanosomenformen, welche zu äußerst schmalen und langgezogenen Formen ausarten. Letztere werden von *Pontobdella muricata* direkt auf den Fisch übertragen.
- 29—40. **Trypanosomen aus Rana (spec.?)** (Froschblut). *Trypanosoma rotatorium*. Erheblich größer wie die der Warmblüter. Sehr variable Formen. Am Hinterende zugespitzt oder abgerundet, von schlanker bis tonnenförmiger Gestalt. Hauptkern meist in der Mitte, zuweilen mehr hinten gelegen. Geißel oft sehr lang. Blepharoplast fast stets in der Nähe des Hauptkerns.
  - 29—31. Große Formen vom Kongo (Westafrika). (Nach Präparaten von Dr. Broden.) Mit spitzem oder stumpfem Hinterende, z. T. sehr breite undulierende Membran.
  32. 33. Riesenformen. Tonnenförmig mit heller deutlicher Streifung.
  - 34—40. Schmale Formen aus *Rana esculenta*. Blepharoplast fast stets neben dem Kern.
  - 38.—40. In Teilung begriffen.



## Tafel 6.

# Trypanosoma gambiense Dutton.

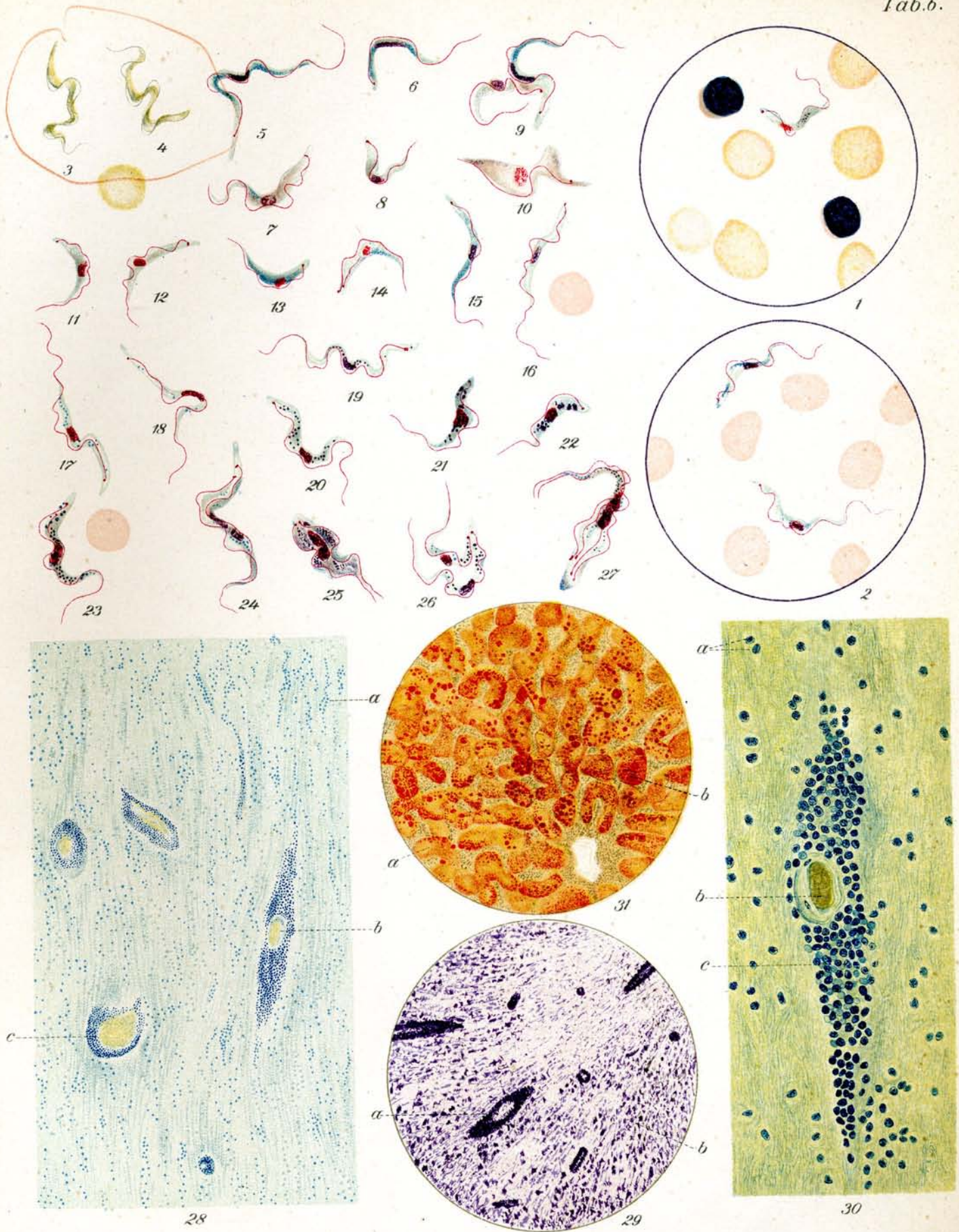
## Erreger der Schlafkrankheit des Menschen.

Giemsafärbung.  $\frac{1000}{1}$ .

1. Präparat aus zentrifugierter Zerebrospinalflüssigkeit eines Schlafkranken.
2. Präparat aus dem Blut eines an Trypanosomenfieber Erkrankten während des Anfalles.
- 3.—10. Verschiedene Typen aus Affen- und Rattenblut.
  3. 4. Lebende Individuen aus Rattenblut. Ungefärbt.

Die Länge und Breite der Parasiten schwankt sehr beträchtlich. Siehe Fig. 5—8. Der Blepharoplast ist rundlich bis länglich, bei den gedrängten dicken Formen fast unmittelbar am Hinterende, bei den schlankeren Individuen im letzten Fünftel des Körpers gelegen. Geißel bei den dickeren Formen gewöhnlich ganz kurz oder so lang wie bei *Tryp. brucei*, bei den übrigen Formen länger, oft ein Drittel des Körpers betragend. Undulierende Membran gut ausgebildet. Kern in der Mitte des Körpers. Granulierung meist sehr stark ausgesprochen.
  - 5.—9. Formen aus Affenblut.
    5. Lange schlanke dünne Form; männlicher Typus? Kern auseinandergezogen. Lange Geißel.
    6. Kurze schlanke dünne Form; männlicher Typus? kleines Exemplar.
    7. Gedrungene kürzere Form; weiblicher Typus? Kern rundlich bis oval, Geißel kurz. Blepharoplast fast ganz am hinteren Ende, Hinterende stark abgerundet. Die Färbung ist bei diesen Formen mehr violett als bei den sog. männlichen Formen im gleichen Präparat.
    8. Dasselbe; weiblicher Typus? kleines Exemplar.
    9. Fast vollendete Teilung. Weibliches und männliches Exemplar? Die angeblichen Geschlechtsunterschiede sind hier deutlich sichtbar.
  10. Involutionsform aus Rattenblut.
- 11.—16. Verschiedene Formen aus Rattenblut ohne Granulation.
- 17.—27. Verschiedene Formen aus Rattenblut mit reichlicher Granulation.
  - 17.—19. Lange schlanke Formen.
  - 20.—22. Gedrungene Formen. 21 und 22 mit besonders starker Granulation.
  - 23.—27. Teilungsformen.
    23. Beginnende Teilung. Der Blepharoplast hat sich geteilt. Der Kern ist im Begriff sich zu teilen.
    24. Teilung weiter fortgeschritten. Der Kern ist ebenfalls geteilt. Die Geißel hat fast die Länge der ersten Geißel erreicht.
    25. Teilung weiter fortgeschritten. Beide Geißeln sind gleich lang. Das Protoplasma beginnt sich zu trennen.
    26. Fast vollendete Teilung. Das Protoplasma ist vollkommen geteilt. Beide Individuen hängen nur noch mit den Hinterenden zusammen.
    27. Seltene Form der Vierteilung. Die geteilten Kerne hängen zusammen. Alle Blepharoplasten sind getrennt. 2 Geißeln haben noch nicht die definitive Länge erreicht.

Zum Vergleiche der Größenverhältnisse sind einige rote Blutkörperchen hinzugezeichnet.



**Tafel 6.** (Fortsetzung.)

**Pathologische Anatomie der Trypanosomeninfektion.**

28. **Schnitt durch das Gehirn eines an Schlafkrankheit gestorbenen Menschen.** ca.  $\frac{7}{1}^0$ .  
Hämatoxylinfärbung. Perivaskuläre Rundzelleninfiltration um die Gefäße.  
a) Zellkerne, b) und c) durchschnittenes Gefäß, mit Massenansammlung von Zellen um das Blutgefäß herum.
29. **Schnitt durch das Gehirn eines an Trypanosoma brucei gestorbenen Hundes.** ca.  $\frac{4}{1}^5$ .  
Hämatoxylinfärbung. Perivaskuläre Rundzelleninfiltration um die Gefäße.  
a) Durchschnittenes Gefäß mit Massenanhäufungen von Zellen, b) Gehirnsubstanz.
30. **Schnitt durch das Gehirn eines an Schlafkrankheit gestorbenen Menschen.** ca.  $\frac{3}{1}^{25}$ .  
Methylenblaufärbung. Perivaskuläre Rundzelleninfiltration um die Gefäße.  
Ein stark infiltriertes Gefäß.  
a) Zellkerne, b) durchschnittenes Gefäß, c) Massenansammlungen von Zellen um die Blutgefäße herum.
31. **Schnitt durch die Leber eines an Schlafkrankheit gestorbenen Menschen.** ca.  $\frac{2}{1}^0$ .  
Sudanfärbung. Einlagerung von Fett in die Leberzellen.  
a) Leberzellen, b) eingelagertes Fett.



## Tafel 7.

### 1.—12. Trypanosomen in Glossinen.

### 13.—30. Verschiedene Stechfliegen.

1. *Glossina brevipalpis* Newstead. Schnitt durch den Vorderdarm einer mit *Tryp. brucei* infizierten Fliege. Ca.  $\frac{1}{8}$ . Hämatoxylinfärbung. Orig.-Präp. von Stuhlmann.  
 a) Darmepithel.  
 b) Schicht aus Trypanosomen bestehend.
2. „ „ Dasselbe. Ca.  $\frac{7.50}{1}$ . Hämatoxylinfärbung.  
 a) Darmepithel.  
 b) Schicht aus Trypanosomen bestehend. Sie sind dicht zu Hunderten neben- und übereinander gelagert.
3. „ „ Trypanosomenhaufen (*Tryp. brucei*?) aus dem Darm einer Fliege. Giemsa-Färbung. Ca.  $\frac{12.00}{1}$ . Orig.-Präp. von Stuhlmann.
- 4.—6. „ „ Trypanosomen aus Thoraxsaft nach Fütterung an einer mit *Tryp. brucei* infizierten Ziege. Ca.  $\frac{12.00}{1}$ . Giemsa-Färbung. Org.-Präp. von Stuhlmann.
- 7.—9. „ „ Trypanosomen aus wildgefangenen Fliegen. 54 Std. nach dem Blut-saugen. Keysselitz u. Mayer praep.  
 7. Aus Bulbussaft.  
 8. 9. Aus Rüsselpreßsaft.
- 10.—12. „ „ Trypanosomen aus wildgefangenen Fliegen, nach Fütterung mit normalem Blut. Keysselitz u. Mayer praep.  
 10. Aus Darmsaft.  
 11. Aus Bulbussaft.  
 12. Aus Rüsselpreßsaft.
16. *Glossina morsitans* Westwood. Nat. Grösse. Die Farbe ist hellbraun.  
 14. „ Ca.  $\frac{3\frac{1}{2}}{1}$ .  
 15. „ **Hinterbein.** Ca.  $\frac{7}{1}$ . Charakteristisch die Dunkelfärbung nur der letzten zwei Glieder des Tarsus.
13. *Glossina palpalis* Robineau-Desvoidy. Nat. Grösse. Die Farbe ist dunkelbraun bis graubraun.  
 17. „ Ca.  $\frac{3\frac{1}{2}}{1}$ .  
 18. „ **Kopf.** Ca.  $\frac{6}{1}$ .  
 a) Palpen (Taster).  
 b) Hypopharynx.  
 c) Labium (Unterlippe).  
 d) Antennen (Fühler).  
 e) Auge.
19. „ **Antenne** (Fühler). Ca.  $\frac{20}{1}$ .  
 a) Drittes, stark verlängertes Fühlerglied.  
 b) Arista (Fühlerborste).
20. „ **Hinterbein.** Ca.  $\frac{7}{1}$ . Charakteristisch die Dunkelfärbung des ganzen fünf-gliedrigen Tarsus.
21. „ **Larve.** Nat. Grösse.  
 22. „ **Puppe.** Nat. Grösse.
23. *Stomoxys calcitrans* Linné. Nat. Grösse. Die Farbe ist grau.  
 24. „ **Hinterbein.** Ca.  $\frac{7}{1}$ . Das ganze Bein ist dunkelschwarzbraun gefärbt.  
 25. „ **Kopf.** Ca.  $\frac{6}{1}$ .  
 a) Unterlippe mit Stechapparat.  
 b) Palpen (Taster).  
 c) Fühler mit Fühlerborste.  
 d) Auge.



## Tafel 7. (Fortsetzung.)

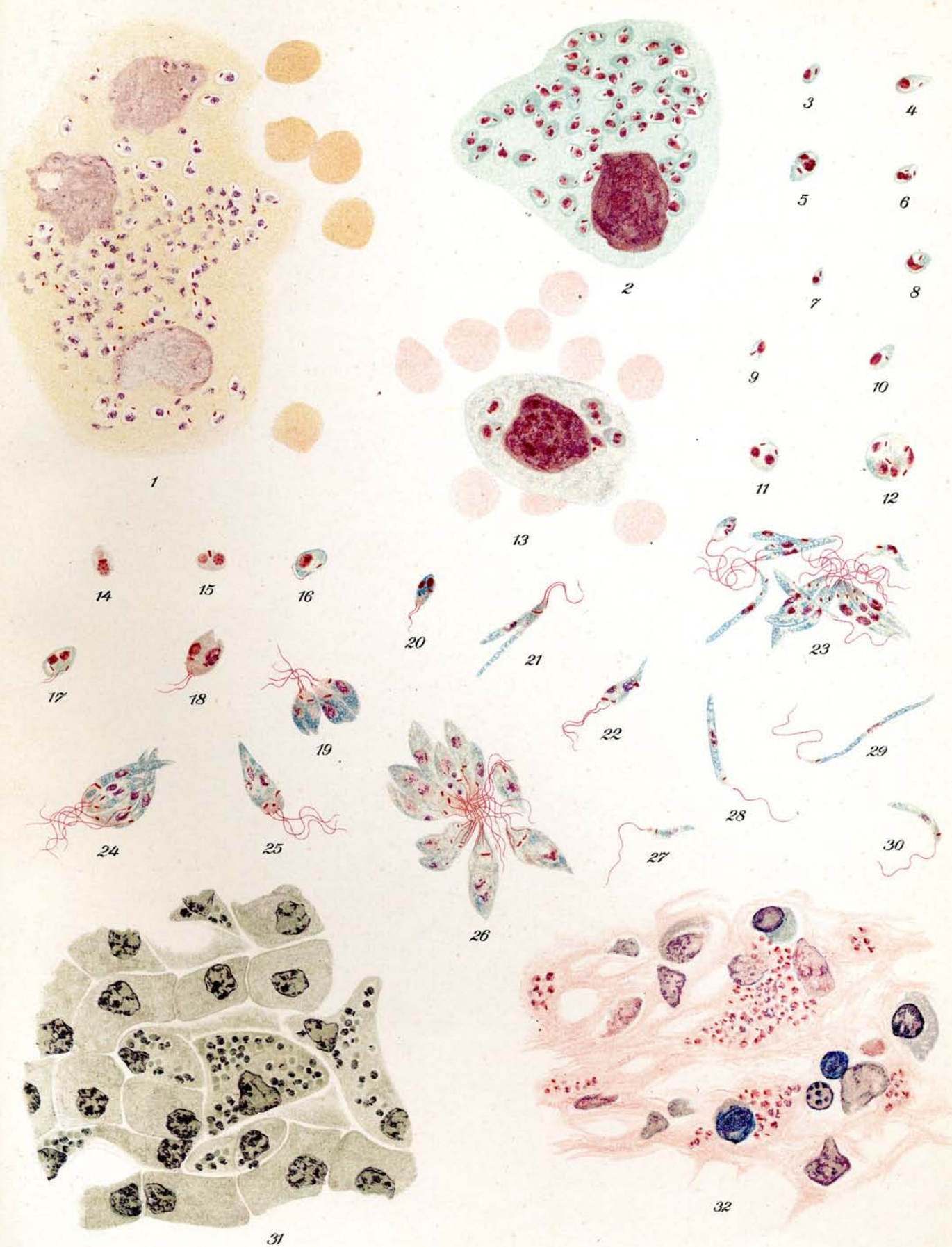
26. *Stomoxys calcitrans*. Flügel. Ca.  $\frac{3\frac{1}{2}}{1}$ .
27. „ Larve. Nat. Grösse.
28. „ Puppe. Nat. Grösse.
29. „ Antenne (Fühler). Ca.  $\frac{2\frac{0}{1}}$ .  
a) Drittes Fühlerglied.  
b) Arista (Fühlerborste).
30. *Tabanus bovinus* Linné. Kopf. Ca.  $\frac{6}{1}$ .  
a) Stechrüssel.  
b) Labium (Unterlippe).  
c) Palpen (Taster).  
d) Antennen (Fühler).  
e) Auge.
-

## Tafel 8.

### Kala-Azar; tropische Splenomegalie. (Leishmania donovani Ross.)

Giemsafärbung.  $\frac{1000}{1}$ .

1. **Kala-Azar, Leberpunctions-Flüssigkeit.** Konglomerat von mehreren zerfallenden Zellen mit zahlreichen Parasiten.
2.     "                     "                     "                     große Zelle mit zahlreichen Parasiten.
- 3.—12. "                     "                     "                     einzelne Parasiten verschiedener Stadien, zum Teil in Teilung begriffen.
13.     "                     Großer mononucleärer Leukozyt des peripheren Blutes mit Parasiten.
- 14.—30. **Kala-Azar. Kultur von Leishmania donovani** Ros. (Orig. Präp. von Rogers.)  
Leishman-Färbung.
14. u. 15. Chromidialbildung am Blepharoplasten. 4 tägige Kultur.
16. u. 17. beginnende Geißelbildung.                     "                     "
- 18., 19. u. 20. birnförmige Formen in Teilung                     "                     "
- 21.—30. schlanke und ovale Formen aus fünftägiger Kultur, zum Teil in Teilung und Rosetten.
31. **Kala-Azar. Leberschnitt.** Haematoxylinfärbung.
32.     "                     **Milzschnitt.** Giemsafärbung.



## Tafel 9.

### Delhibeule (*Leishmania tropica* Wright).

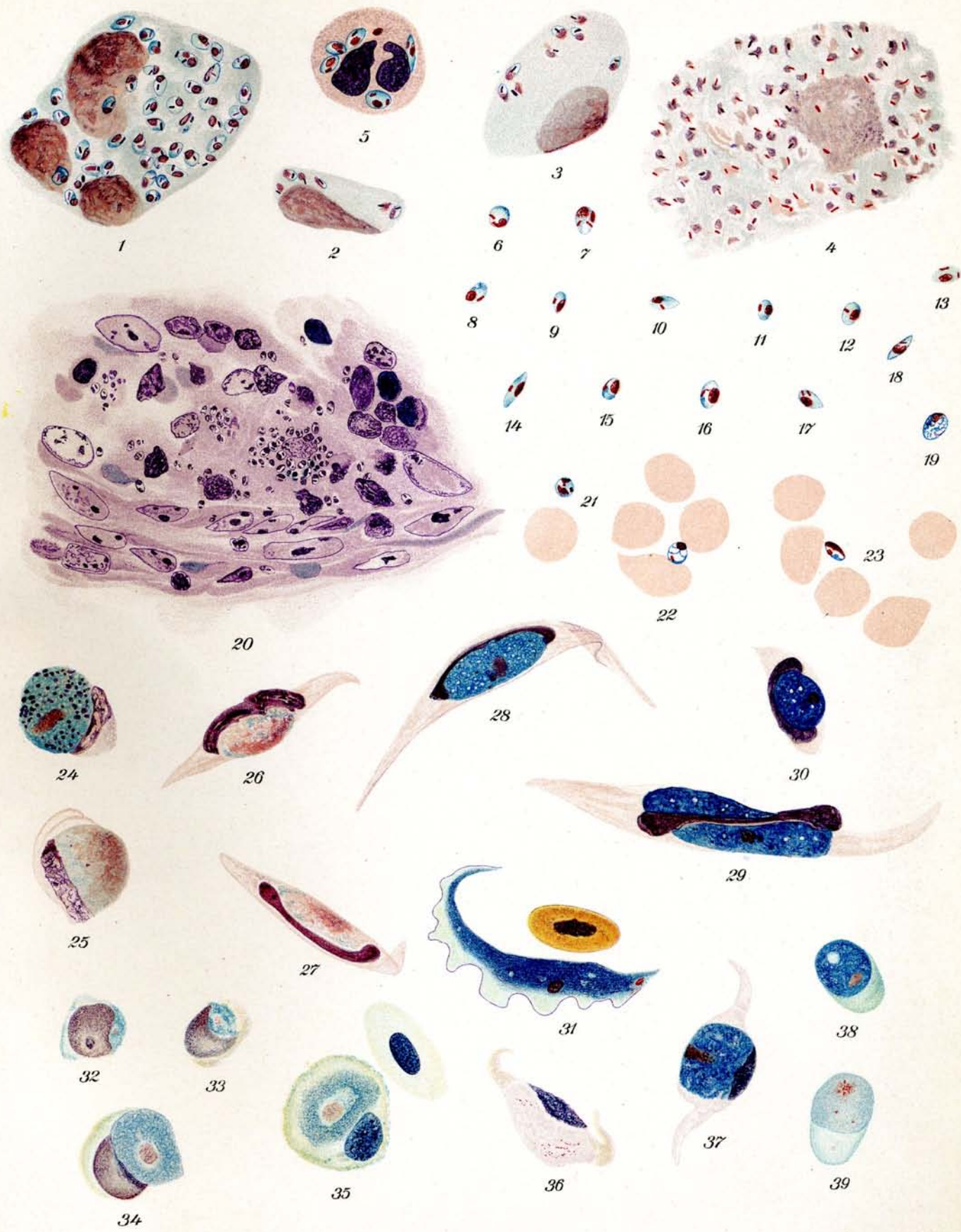
Giemsafärbung.  $\frac{1000}{1}$ .

1. Konglomerat parasitenhaltiger Zellen aus Beulensaft.
2. u. 3. intakte parasitenhaltige einzelne Zellen aus Beulensaft.
4. zerfallende „ Zellmasse „ „
5. Polynucleärer parasitenhaltiger Leukozyt „ „
- 6.—19. freie Parasiten, teilweise in Teilung „ „
20. Schnitt durch Delhibeule mit zahlreichen Parasiten; Gentiana-Violett-färbung.
- 21., 22., 23. freie Parasiten im peripheren Blute eines an Delhibeule leidenden Patienten.

### Leukozytozoon Danilewsky.

Giemsafärbung.  $\frac{1000}{1}$ .

- 24.—31. **Leukozytozoon ziemanni** Laveran **im Blut von *Athene noctua*** (Steinkauz)
24. runde weibliche Form.
25. „ männliche „
26. u. 27. spindelförmige männliche Formen
28. u. 29. „ weibliche „
30. rundliche „ Form.
31. Trypanosomenform (nach Schaudinn Bewegungs-stadium eines weiblichen Leukozytozoon).
- 32.—39. **Leukozytozoon sp. im Blut von *Numidia pucherani*** (ostafrik. Perlhuhn).
32. u. 33. jüngste Formen
34. u. 35. ältere, noch runde Formen
36. spindelförmige männliche Form
37. „ weibliche „
38. freier weiblicher Gamet
39. „ männlicher Gametozyt.



## Tafel 10.

### Haemoproteus columbae Celli u. Sanfelice.

Giemsafärbung  $\frac{1000}{1}$ ; Orig. Präparate von Dr. Beaurepaire de Aragão, Rio de Janeiro

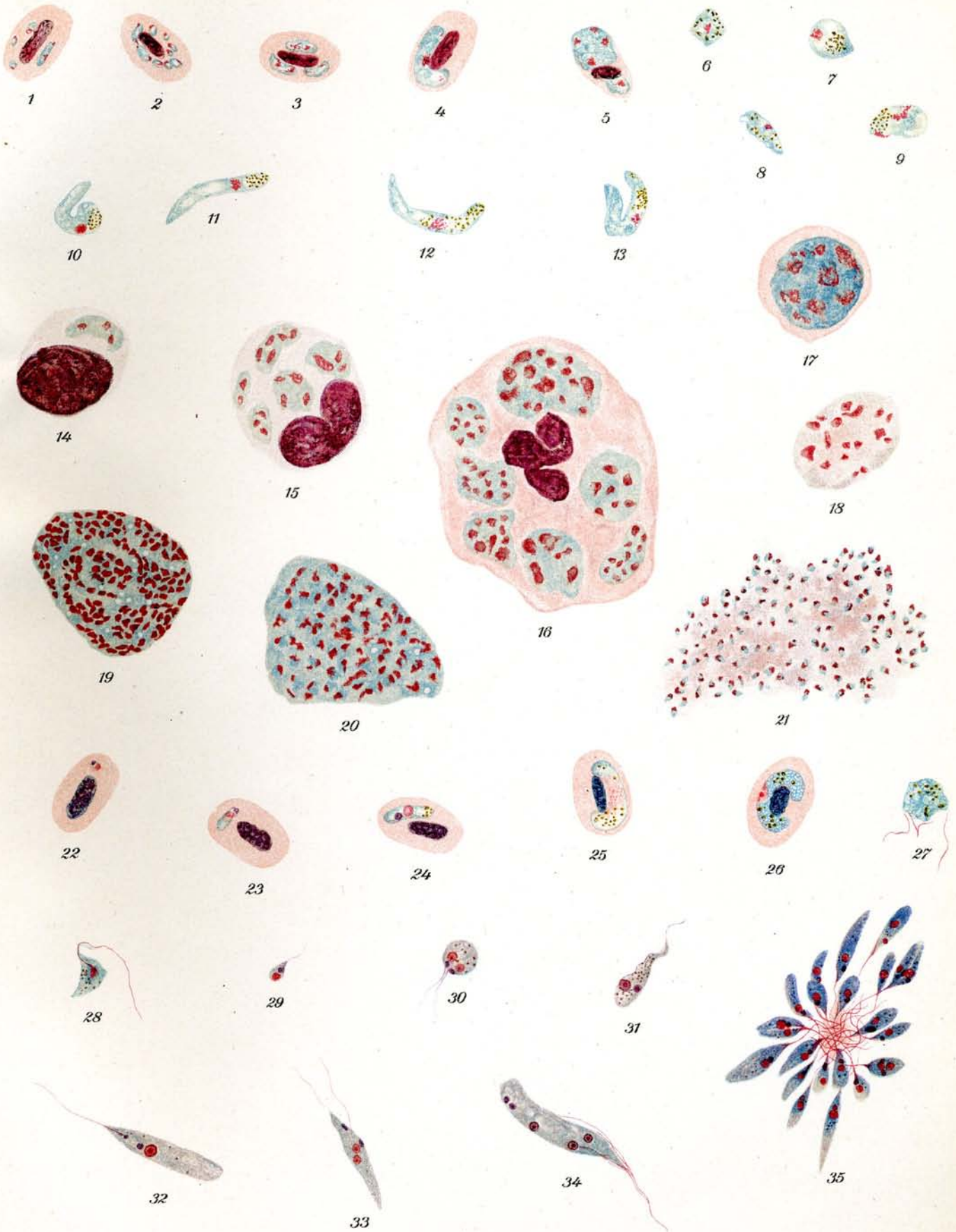
- 1.—5. Parasiten verschiedenen Alters in Taubenblut; Lungen-Ausstrich.
- 6.—13. Ookinetenbildungen aus dem Verdauungstraktus des Überträgers (Lynchia) 72 Stunden nach dem Saugakt.
- 14., 15., 16. Vermehrung der Parasiten in Zellen aus Lungenkapillaren; Bildung von Zysten innerhalb des Zellplasmas.
- 17.—20. heranreifende freie Zysten mit Parasiten aus Lungen-Ausstrichen.
21. platzende freie Zyste mit Parasiten aus Lungen-Ausstrich.

### Halteridium syrniai M. Mayer.

Giemsafärbung.  $\frac{1000}{1}$ .

- 22., 23., 24. junge Formen mit Blepharoplast aus Blut von Syrniai aluco (Waldkauz.)
25. Mikrogametozyt in Blut von " "
26. Makrogamet mit deutlichem Karyosom in Blut von " "
27. geißelnder Mikrogametozyt aus überlebendem Blut von " "
28. pigmenthaltiger Flagellat aus 4tägiger Kultur von Halteridium syrniai aus Syrniai aluco.
- 29.—34. verschiedene Flagellaten zum Teil in Teilung; aus 14tägiger Kultur von Halteridium syrniai von Syrniai aluco. (Giemsafärbung von Feuchtpräparaten.)
35. Flagellatenrosette aus 14tägiger Kultur von Halteridium syrniai aus Syrniai aluco. (Giemsafärbung von Feuchtpräparaten.)



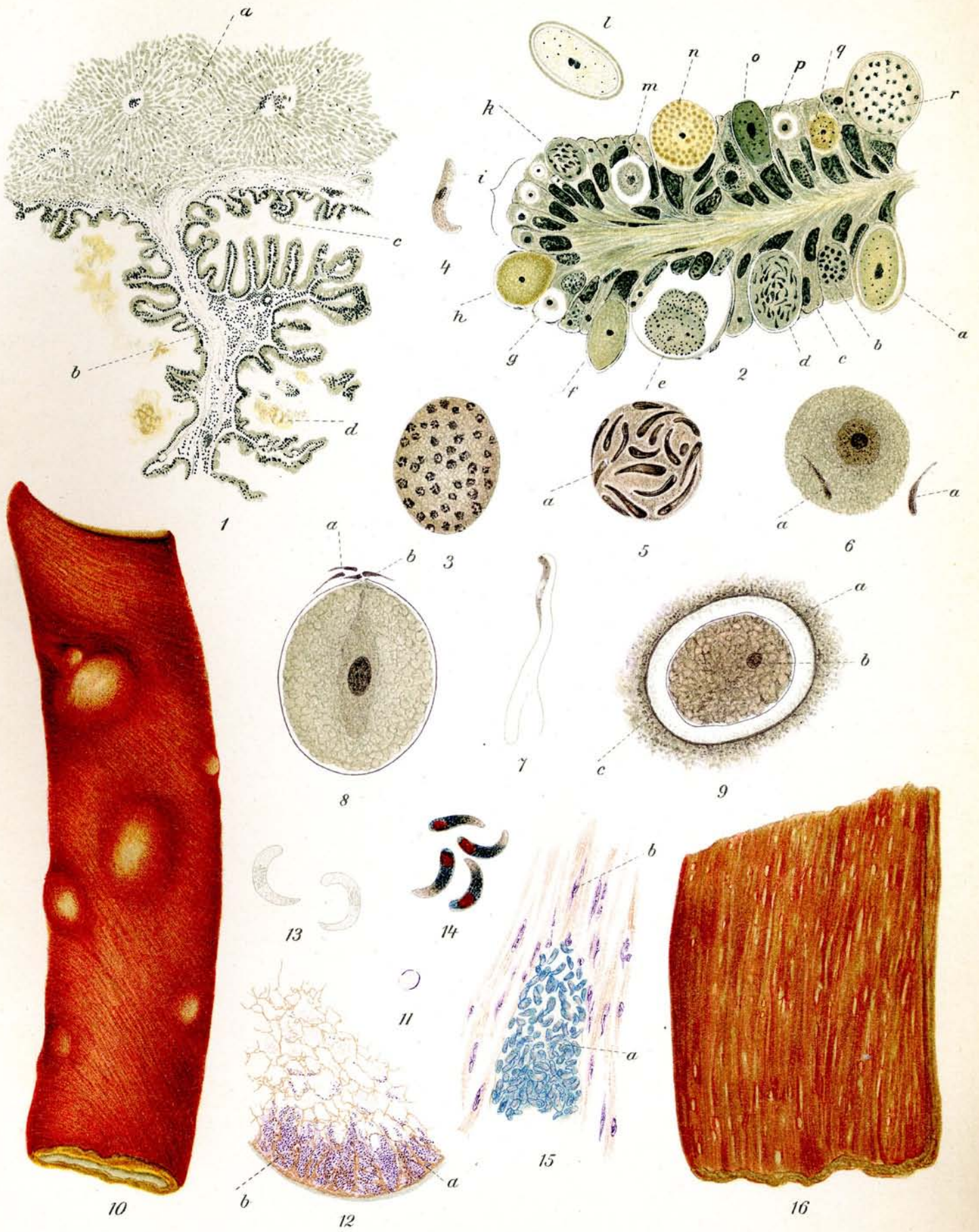

## Tafel 11.

### 1.—9. Coccidien.

### 10.—16. Sarkosporidien.

1. *Eimeria stiedae*. Kaninchen-Coccidiose. Lindemann. Schnitt durch die Leber; Wucherung der Gallengänge, Haematoxylinfärbung, ca.  $\frac{40}{1}$ .
  - a) Lebergewebe.
  - b) Adenom-ähnliche Wucherungen der Gallengänge.
  - c) Reife Parasiten
  - d) Gewebsdetritus.
2. Dasselbe. Durchschnitt durch einen gewucherten Gallengang der Leber, Haematoxylinfärbung, ca.  $\frac{800}{1}$ .
  - a) Reife Oocyste noch in der Epithelzelle liegend.
  - b) Beginnende Schizogonie.
  - c) Normale Epithelzelle.
  - d) Reifender Mikrogametocyt.
  - e) Mikrogametocyt während der Ausbildung der Mikrogameten.
  - f) Alter Schizont (?)
  - g) heranwachsender Schizont.
  - h) jüngerer halberwachsender Makrogamet.
  - i) in Entwicklung begriffene junge Schizonten (Merozoiten).
  - k) Mikrogametocyt.
  - l) freiliegende reife Oocyste.
  - m) heranwachsender Schizont.
  - n) Erwachsener Makrogamet.
  - o) Oocyste?
  - p) heranwachsender Schizont.
  - q) junger Makrogamet.
  - r) reifer Schizont.
- 3.—9. *Eimeria schubergi* Schaudinn. Aus dem Darm des Tausendfüßes (*Lithobius forficatus*). Haematoxylinfärbung.
  3. Schizogonie: Im Innern vielfach geteilte Kernsubstanz = Schizontenbildung, ca.  $\frac{1200}{1}$ .
  4. Merozoit. Ca.  $\frac{1200}{1}$ .
  5. Mikrogametocyt. a) Mikrogameten. Ca.  $\frac{1200}{1}$ .
  6. Makrogamet mit 2 Mikrogameten (a). Ca.  $\frac{1200}{1}$ .
  7. Mikrogamet mit 2 Geisseln. Ca.  $\frac{1500}{1}$ .
  8. Befruchteter Makrogamet. a) Mikrogameten, b) Empfängnishügel. Ca.  $\frac{1200}{1}$ .
  9. Oocyste mit beginnender Sporenbildung. Ca.  $\frac{1200}{1}$ .
    - a) Cystenmembran, b) Caryosom, c) Faeces.
- 10.—14. *Sarcocystis tenella* Railliet; Parasit des Schafes.
  10. Ösophagus mit Cysten; nach der Natur.
  11. Querschnitt durch eine Cyste, Haematoxylin-Eosinfärbung, nat. Grösse.
  12. Dasselbe. Ca.  $\frac{70}{1}$ .
    - a) Cystenmembran, b) Maschen der Cyste, zum Teil mit Sporen (blauviolett) gefärbt.
  13. freie Sporen, ungefärbt. Ca.  $\frac{800}{1}$ .
  14. Dasselbe, Giemsa-Färbung, Ca.  $\frac{800}{1}$ .
15. *Sarcocystis blanchardi* Doflein. Parasit des Rindes. Schnitt durch Rinderzunge, Haematoxylin-Eosinfärbung; ca.  $\frac{430}{1}$ .
  - a) Cystenschlauch mit feiner Membran.
  - b) Muskelfasern.
16. *Sarcocystis miescheriana* Kühn. Parasit des Schweines. Verkalkte Miescherche Schläuche im Muskel des Schweines. Nach der Natur.

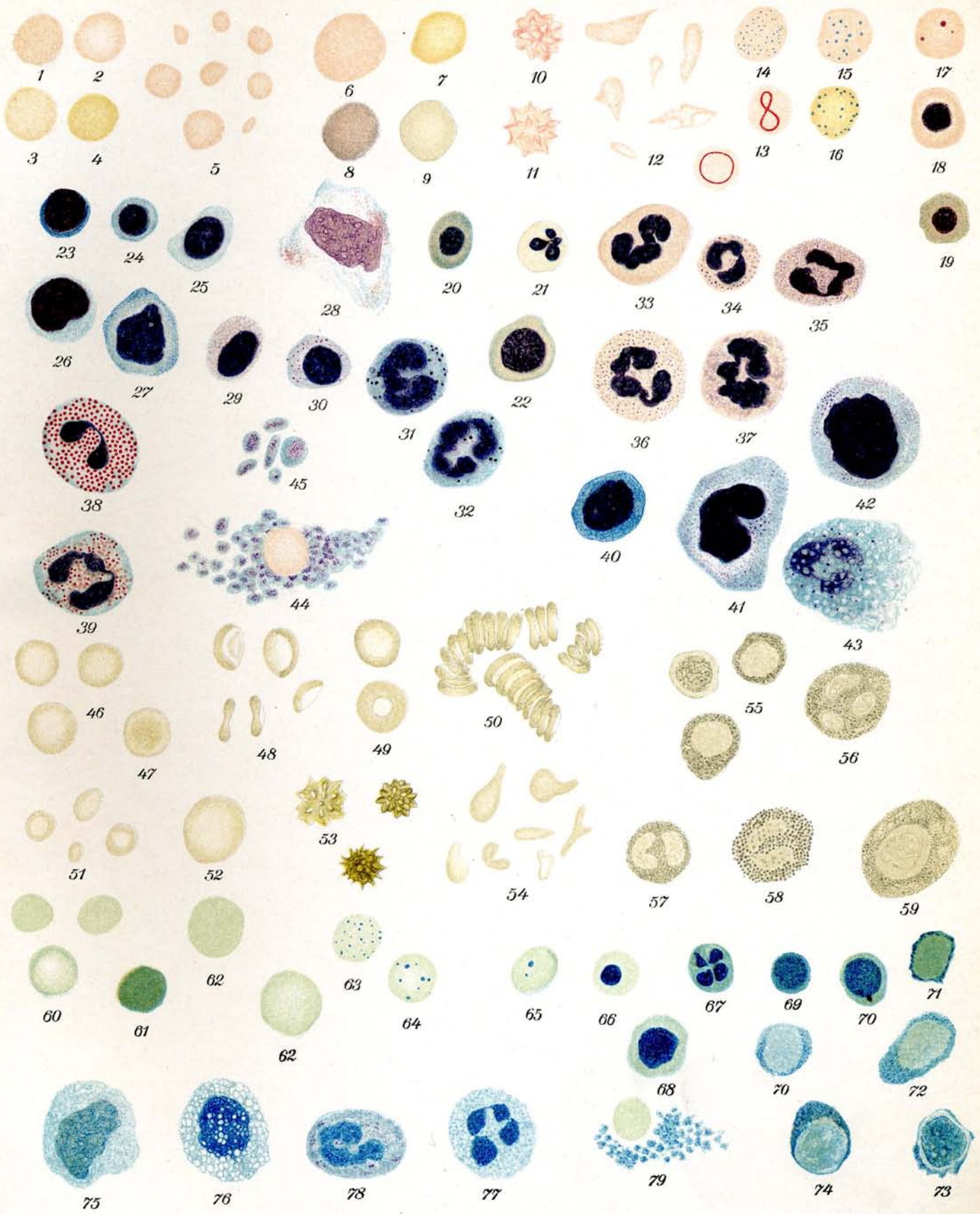


## Tafel 12.

### Normales und pathologisches Blut des Menschen.

Giemsafärbung.  $\frac{1000}{1}$ .

- 1.—21. **Rote Blutkörperchen (Erythrozyten).**
- 1.—4. Normozyten in verschiedener Färbung. Dieselbe erscheint bald mehr rosa, bald mehr orange. 1 und 4 sind gleichmäßig gefärbt. 2 und 3 stellen die sog. Pessarform dar. Die Form wechselt von kreisrund bis rundlich, durch Druck können mannigfaltige Formen zustande kommen.
  - 5. Mikrozyten: Erreichen  $\frac{1}{5}$  bis  $\frac{1}{10}$  der Größe der Normozyten.
  - 6. Megalozyt: Bis  $1\frac{1}{2}$  mal so groß wie Normozyten. rötliche Färbung.
  - 7.—9. Makrozyten: Orange Färbung, 8 und 9 polychromatophile Färbung, die sehr häufig bei Makrozyten wahrgenommen wird.
  - 10.—11. Stechapfelformen: Je länger die Blutkörperchen den schädigenden Einflüssen ausgesetzt sind, desto mehr Zacken und Höckerchen erhalten sie.
  - 12. Poikilozyten: Pathologische Veränderungen in allen Variationen.
  - 13. Rote Blutkörperchen mit Cabotschen Reifen.
  - 14.—16. Basophile Punktierung: 14 mit sehr kleinen, 15 und 16 mit größeren Körnern.
  - 17. Kernkugeln.
  - 18.—21. Normoblasten: Kernhaltige Blutkörperchen: 18 normal gefärbtes Blutkörperchen, 19 und 20 polychromatophil gefärbtes Blutkörperchen, 21 Kern in Karyorrhesis begriffen.
22. **Megaloblast:** Kern relativ gross mit fleckiger Zeichnung. Die Struktur des Kernes ist oft sternförmig angeordnet. Polychromatophile Färbung.
- 23.—30. **Weisse Blutkörperchen: (Lymphozyten).**
- 23.—26. Kleine und mittlere Lymphozyten: Die Farbentöne des Protoplasmas und der Kerne variieren, da teilweise nur kurz gefärbt.
  - 27.—28. Sehr stark ausgebreitete Lymphozyten: 27 in schlechter Färbung. 28 gut gefärbt mit azurophilen Stäubchen.
  - 29.—30. Lymphozyten mit azurophilen Körperchen (Plasmosomen).
- 31.—39. **Weisse Blutkörperchen; (Polynukleäre Leukozyten).**
- 31.—32. Basophile Leukozyten, geschädigt. Da die basophilen Granula sehr löslich sind, erscheinen sie im Ausstrichpräparat meist in derartig zerstörter Form.
  - 33.—37. Neutrophile Leukozyten: Kern polymorph gestaltet. Die Körnung ist nach Färbung mehr oder weniger deutlich.
  - 38.—39. Eosinophile Leukozyten: Meist 2 Kernsegmente weniger häufig 3, gewöhnlich durch einen dünnen Kernfaden verbunden. Granulierung leuchtend rot und stark lichtbrechend.
- 40.—42. **Weisse Blutkörperchen: (Einkernige Leukozyten).**
- 40. Türksche Reizungsform: Einkerniger Leukozyt von der Größe der großen Lymphozyten mit sehr dunkelblau sich färbendem Protoplasma.
  - 41.—42. Grosser Mononucleärer (42) und Übergangsform (41.) Grösser als die polynucleären Leukozyten. Kern rundlich, seltener gelappt; Protoplasma leicht basophil gefärbt. Granulationen staubförmig bis körnelig, azurophil.
43. Zerfallsform eines Leukozyten: Protoplasma und Kern sind vakuolisiert, das Protoplasma ist z. T. bereits aufgelöst.
44. **Blutplättchen:** Haufen kleiner Gebilde mit ziemlich großer zackiger „Kern“substanz. In der Mitte des Haufens ein rotes Blutkörperchen.
45. **Blutplättchen:** Einzelne größere Gebilde rundlich bis stäbchenförmig mit reichlicher Kernsubstanz und Chromatinfärbung. Unter Umständen finden sich hier und da größere rundliche Gebilde, die an Malariaparasiten (männliche Gameten) erinnern könnten.



## Tafel 12. (Fortsetzung.)

46—59 Ungefärbt.  $\frac{1000}{1}$ .

### 46.—54. Rote Blutkörperchen (Erythrozyten).

Die roten Blutkörperchen zeigen im normalen Zustande eine Hut- oder Glockenform.

#### 46.—50. Normozyten:

- 46. Ansicht von oben.
- 47. Ansicht von oben bei ein wenig veränderter Mikrometerschraubeneinstellung.
- 48. Von der Seite gesehen, unten die Biskuitform.
- 49. Blutkörperchen mit scharf begrenzten Rändern. Sie liegen mit der Glockenöffnung nach oben.
- 50. Geldrollenbildung.

#### 51. Mikrozyten.

#### 52. Megalozyt.

#### 53. Stechapfelformen: Je länger die Blutkörperchen den schädigenden Einflüssen ausgesetzt sind, desto mehr Zacken und Höckerchen erhalten sie.

#### 54. Poikilozyten.

### 55.—59. Weisse Blutkörperchen:

#### 55. Kleine und große Lymphozyten.

#### 56. 57. Polynukleäre Leukozyten.

#### 58. Eosinophiler Leukozyt.

#### 59. Mononukleärer Leukozyt: (Myelozyt).

Die weißen Blutzellen sind absolut farblos, bei gewisser Einstellung graulich, die Randzone stark reflektierend, ebenso die Granulierung besonders bei den eosinophilen Zellen.

60—79 Mansonfärbung.  $\frac{1000}{1}$ .

### 60.—68. Rote Blutkörperchen: (Erythrozyten.)

#### 60. Normozyten: 2 davon gleichmäßig gefärbt und eins mit Delle.

#### 61. Hyperchromatisches Blutkörperchen.

#### 62. Makrozyten.

#### 63. 64. Basophile Punktierung.

#### 65. Kernkugeln.

#### 66. Kernhaltiges Blutkörperchen von normaler Größe (Normoblast).

#### 67. Kernhaltiges Blutkörperchen; Kernzertrümmerung.

#### 68. Megaloblast: Großes kernhaltiges Blutkörperchen.

### 69.—78. Weisse Blutkörperchen: (Leukozyten).

#### 69.—74. Kleine und mittlere Lymphozyten.

#### 75. Einkerniger Leukozyt: (Großer mononukleärer Leukozyt.)

#### 76. Zerfallender einkerniger Leukozyt mit starker Vakuolenbildung.

#### 77. Polynukleärer Leukozyt.

#### 78. Mastzelle.

#### 79. Blutplättchen neben einem roten Blutkörperchen.

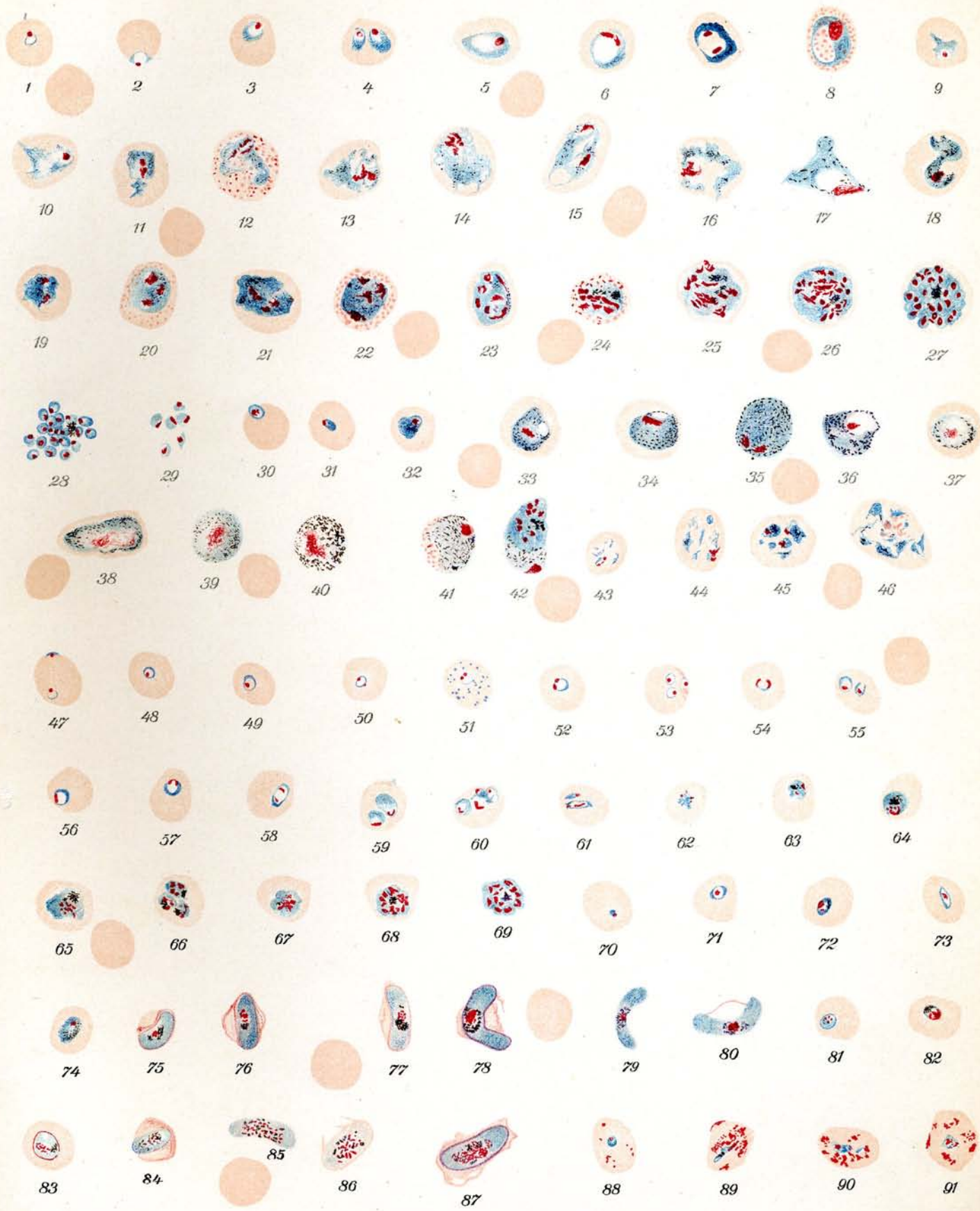
## Tafel 13.

### Plasmodium vivax Grassi und Feletti. Tertianaparasit.

Fig. 1—46.

Giemsafärbung.  $\frac{1000}{1}$ .

- Färbung der Parasiten:** Protoplasma blau. Kernsubstanz-Chromatin karminrot. Pigment gelb-braunschwarz, Blutkörperchen rosa, Tüpfelung ziegelrot.
- 1.—3. **Junge kleine Ringformen:** Rundlich oval. Das Chromatinkorn liegt meist der breiteren Protoplasmazone gegenüber. Die ungefärbte innere Zone ist die sog. Ernährungsvakuole. Man spricht bei den jungen Ringen auch von Siegelringformen.
  4. **Halberwachsene Ringformen:** Doppelinfection.
  - 5.—8. **Erwachsene Ringformen:** Bei 6 und 7 ist schon Teilung des Chromatins eingetreten. 8. Blutkörperchen mit Schüffnerscher Tüpfelung. Die Ringformen können in sehr verschiedenen Formen auftreten.
  - 9.—18. **Amöboide Formen der Parasiten:** Halb bis ganz erwachsen. Das Chromatin fängt an sich zu teilen, Fig. 11—15. In Fig. 11—18 tritt staubförmiges Pigment (Ausscheidungsprodukt des Parasiten) auf. Die Parasiten zeigen bizarre und sehr variable Formen.
    12. getüpfelte Zelle. (Schüffner Tüpfelung.)
    17. Das Blutkörperchen ist vorzeitig zerfallen, der Parasit frei.
  - 19.—29. **Parasiten von beginnender bis zur vollendeten Teilung:** Die amöboiden Bewegungen des Parasiten haben nachgelassen, das Protoplasma wird kompakter, das verstreute Pigment sammelt sich mehr und mehr, die Teilung des Chromatins nimmt zu, bis der ganze Parasit in 15—25 Merozoiten zerfallen ist. Dabei wird das noch größer und blasser gewordene Blutkörperchen vom Parasiten allmählig ganz ausgefüllt, bis es völlig verschwindet.
    19. Zweiteilung des Chromatins.
    20. Dreiteilung des Chromatins: Das Blutkörperchen zeigt Schüffnersche Tüpfelung.
    21. Vierteilung des Chromatins.
    22. Vierteilung des Chromatins: Das Blutkörperchen zeigt Schüffnersche Tüpfelung.
    - 23.—27. Weitere Teilung des Chromatins bis zur vollendeten Morulaform im Blutkörperchen.
    28. Freigewordene junge Merozoiten: Das Blutkörperchen ist aufgelöst. Das Pigment ist zu einem Klümpchen zusammengedrängt.
    29. Einzelne Merozoiten: Das Chromatin liegt bald in der Mitte, bald an der Seite der jungen Parasiten.
  30. **Einwanderung eines jungen Merozoiten in ein neues Blutkörperchen.**
  - 31.—36. **Weibliche Gameten (Geschlechtsformen) im Blut = Makrogameten.** Das Protoplasma ist dichter und dunkler gefärbt als wie bei den Schizonten. Das Chromatin ist kompakt. Das Pigment ist meist stäbchenförmig und beginnt früher aufzutreten. Amöboide Formen treten selten auf.
    31. Jüngste Form.
    32. Halberwachsene Form.
    33. 34. Fast erwachsene Formen mit kompaktem Kern und heller vakuolenartiger Zone. Die Blutkörperchen sind vergrößert und abgeblaßt.
    35. 36. Freier Gamet mit dunkelblauem dichten Protoplasma, größer als ein rotes Blutkörperchen.
  - 37.—40. **Männliche Gameten (Geschlechtsformen) im Blut = Mikrogametozyten.** Das Protoplasma ist nur schwach gefärbt und vor der Mikrogametenbildung kaum mehr vorhanden. Das Chromatin ist reichlich, mehr über den ganzen Parasiten zerstreut und auseinander gerissen. Reichliches oft stark körniges Pigment. Amöboide Bewegung selten. Formen rundlich, im ganzen etwas kleiner als die Makrogameten.
    37. 38. Halberwachsene Formen.
    39. Erwachsene Form: Frei, außerhalb des Blutkörperchens.





## Tafel 13. (Fortsetzung.)

40. Freie Gameten mit besonders starker Pigmentierung und äußerst schwach gefärbtem Protoplasma.
41. **Weiblicher Gamet in getüpfeltem Blutkörperchen.**
42. **Doppelinfektion:** Weiblicher Gamet und Teilungsform.
- 43.—46. **Zerrissene Parasiten:** sog. Chininformen.
43. 44. 46. Zerrissene Schizonten in jüngeren und älteren Stadien.
45. Zerrissene Teilungsform.
- Zum Vergleich der Größenverhältnisse sind einige rote Blutkörperchen hinzugezeichnet.

## Plasmodium immaculatum Schaudinn. Perniciosa, Tropikaparazit.

Fig. 47—91.

- 47.—54. **Jüngste und kleine Ringformen:** Oft zu zweien oder mehreren in einem Blutkörperchen. In 47 und 53 jüngste Parasiten am Rande des Blutkörperchens. 50., 51., 52., 54. mit doppeltem Chromatinkorn. Das Blutkörperchen bei 51 zeigt basophile Körnung. 53. Dreifache Infektion. 54. Chromatinkörner langgestreckt. Die jüngsten Ringe zeigen meistens keine Protoplasmaverdickung an der dem Chromatinkorn gegenüberliegenden Seite. Die doppelten Chromatinkörner, die oft im Ring einander gegenüber liegen, sind der Ausdruck der vorzeitigen Teilung des Chromatins. Die Ringe sind meist viel zierlicher als die des Plasmod. vivax. Sie sind als rundliche Scheiben anzusehen.
- 55.—60. **Größere Ringformen (große Tropenringe):** „Siegelringe“, überall mit deutlich sichtbarer Ernährungsvakuole.
- Das Chromatin ist öfters stäbchenförmig z. B. bei 56 und 58.
59. Doppelinfektion.
60. Vierfache Infektion.
61. 62. **Amöboide Formen:** 61 Doppelinfektion.
- 63.—68. **Teilungsformen:** Die Entwicklung dieser Formen spielt sich in schweren Fällen auch im peripheren Blut ab, gewöhnlich aber in den inneren Organen. Die Blutkörperchen werden dabei kaum vergrößert und blaßt die Farbe nicht immer ab, gelegentlich sind sie sogar etwas intensiver gefärbt als die normalen. Die Teilung geht sehr schnell von statten.
63. 64. 65. Halberwachsene Formen in beginnender Teilung.
66. Dreifache Infektion.
67. 68. Teilungsfiguren.
69. **Fertige Teilung:** Es entstehen im Gegensatz zum Plasmod. vivax nur 8—12 Merozoiten. Der junge Parasit erreicht insgesamt nie die Größe wie der Parasit der Tertiana.
- 70.—80. **Weibliche Gameten:** (Geschlechtsformen) Makrogameten. Charakteristisch für die Gameten der Perniciosa sind die sog. Halbmonde. Letztere zeigen bei den Makrogameten dichtes, dunkelblau gefärbtes Protoplasma, das Chromatin in der Mitte des Parasiten, umgeben von körnigem oder stäbchenförmigem Pigment, welches vielfach kranzförmig angeordnet ist. Die Halbmonde können gestreckt oder gekrümmt sein.
70. Jüngstes Stadium eines weiblichen Gameten.
- 71.—73. Ringformen mit innen liegendem Chromatinkorn, die nach Ruge als junge Makrogameten aufzufassen sind.
- 74.—78. Entwicklung der weiblichen Halbmonde im Blutkörperchen. Auch bei den älteren Formen, wenn sie schon größer als die Blutkörperchen geworden sind, bleibt von letzteren ein Teil davon als dunkelroter Saum oder als Fetzen hängen vergl. 78. Da die Blutkörperchen bei Plasmod. immaculatum nicht wesentlich größer werden, so reißen sie bei dem Größerwerden des Gameten bald ein.
79. 80. Freie Makrogameten. Die Farbe des Protoplasma ist teils dunkelblau, teils mehr violett. Die Parasiten erscheinen schmaler als die im Blutkörperchen. Gelegentlich ist noch ein Rest des roten Blutkörperchens in Form eines feinen Fadens sichtbar. Vergl. 80.
- 81.—87. **Männliche Gameten (Geschlechtsformen) Mikrogametozyten.** Bei den männlichen Geschlechtsformen ist das Protoplasma blaß gefärbt wie bei Tertianagameten. Das Chromatin ist körnig oder stäbchenförmig meist über den ganzen Parasiten zerstreut;

### Tafel 13. (Fortsetzung.)

dasselbe gilt vom Pigment. Oft sind nur die Pole etwas dunkler blau gefärbt. Die männlichen Gameten sind etwas plumper als die weiblichen.

81.—83. Jugendstadien.

83. Etwas älterer Gamet. Um den Parasiten herum ein für Tropikagameten charakteristischer roter Ring, der sich nach der Maurerschen Färbemethode bei jüngeren wie bei älteren Formen zu erkennen gibt. Der Ring besteht aus dem Stroma des Blutkörperchens.

84. Halberwachsener Mikrogametozyt.

85. Erwachsener freier Mikrogametozyt.

86. Erwachsener Mikrogametozyt mit Resten des Blutkörperchens. Stäbchenförmiges Chromatin und sehr blasses Protoplasma.

87. Erwachsener Mikrogametozyt mit Resten des Blutkörperchens und starker Ringbildung aus dem Stroma des Blutkörperchens.

88.—91. „Perniciosafleckung“. Maurersche Tüpfelung. Chromatinrote Flecke, welche in mit Perniciosaschizonten infizierten Blutkörperchen auftreten. Sie sind durch die Maurersche Färbung sichtbar zu machen. Je älter der Parasit wird, desto intensiver tritt die Tüpfelung auf.

Zum Vergleich der Größenverhältnisse sind einige rote Blutkörperchen hinzugezeichnet.

## Tafel 14.

### Plasmodium malariae March. et Celli. Quartanaparasit.

Giemsafärbung.  $\frac{1000}{1}$ .

Das charakteristische bei dem Quartanaparasit ist die Bandform des halberwachsenen Parasiten. Er zerfällt nur in 8—12 Merozoiten. Die Parasiten erreichen nicht die Größe von Tertianparasiten, so daß auch die Blutkörperchen nicht bedeutend über ihre normale Größe ausgedehnt werden. Die amöboiden Bewegungen des Parasiten sind weniger lebhaft, daher seltener bizarre Formen zu finden.

1. **Junge Ringform:** Vom Tertianparasit nicht zu unterscheiden.
2. **Doppelinfection:** Amöboide Bewegung des einen Parasiten.
3. **Junger Parasit:** In amöboider Bewegung.
4. 5. **Ringformen:** Halberwachsen.
6. **Übergang zur Bandform.**
- 7.—9. **Junge schmale Bänder.**
10. **Doppelinfection:** 2 halberwachsene Bänder.
- 11.—14. **Fast erwachsene Bänder.**
- 15.—17. **Erwachsene Bänder:** Die Farbentöne des Protoplasmas treten verschieden auf, bald heller bald dunkler.
- 18.—20. **Beginnende Teilung:** Die Blutkörperchen sind nicht oder kaum vergrößert.
- 21.—23. **Teilung fast vollendet:** Das Pigment hat sich gesammelt. Die freien Parasiten 22 und 23 sind etwas größer als die Blutkörperchen.
24. **Vollendete Teilung:** 9 junge Merozoiten.
- 25.—28. **Männliche Gameten (Geschlechtsformen) Mikrogametozyten.** Protoplasma blaß, Chromatin zerstreut und reichlich. Im ausgewachsenen Zustande etwas größer als ein rotes Blutkörperchen.
  25. Jüngerer Stadium.
  26. Älteres Stadium.
  - 27.—28. Freie Mikrogametozyten.
- 29.—32. **Weibliche Gameten (Geschlechtsformen). Makrogameten.** Protoplasma kompakt und dunkelblau. Chromatin zusammengedrängt auf einen Haufen.
  29. Junges Stadium.
  30. Älteres Stadium.
  31. 32. Freie Makrogameten.

### Plasmodium vivax Grassi und Feletti. Tertianaparasit.

Ungefärbt.  $\frac{1000}{1}$ .

33. **Jüngste Ringform:** Der Parasit macht sich nur bemerkbar durch das Pigment und eine blaßere rundliche Stelle im schwach gelblich gefärbten Blutkörperchen.
34. **Ältere Ringform:** Die helle Stelle ist vergrößert und das Pigment hat sich vermehrt.
35. 36. **Amöboide Formen:** Man sieht das Pigment fast über den ganzen Parasiten zerstreut. Die Blutkörperchen sind vergrößert.
37. **Beginnende Teilung:** Das Pigment sammelt sich in der Mitte des Parasiten.
38. **Vollendete Teilung:** Das Blutkörperchen ist zerfallen und der Parasit frei. Die Merozoiten sind als schwach lichtbrechende rundliche Körperchen zu sehen.
39. **Mikrogametozyt: Männlicher Gamet:** Er nimmt fast das ganze Blutkörperchen ein und enthält ziemlich gleichmäßig zerstreutes Pigment.

## Tafel 14. (Fortsetzung.)

### Plasmodium malariae Grassi und Feletti. Quartanaparasit.

Ungefärbt.  $\frac{1000}{1}$ .

Die Blutkörperchen, auch wenn sie erwachsene Parasiten enthalten, sind nicht vergrößert.

40. Jüngster Parasit.  
41. Breite Bandform: Sichtbar durch die Lagerung des Pigments und die abgeblaßte Zone im Blutkörperchen.  
42. Halbvollendete Teilung.  
43. Vollendete Teilung: Der Parasit liegt frei und besteht aus 11 Merozoiten.  
44. Mikrogametozyt: (Männlicher Gamet) Aus dem zerfallenen Blutkörperchen ausgetreten.

### Plasmodium immaculatum Schaudinn. Tropikaparasit.

Ungefärbt.  $\frac{1000}{1}$ .

45. Jüngster Parasit.  
46. Junger Makrogamet, (weiblicher Gamet): Die Kontur des Parasiten ist deutlich zu sehen, das Pigment liegt in der Mitte.  
47. Halbvollendete Teilung.  
48. Erwachsener freier Makrogamet: (Halbmond). Das Pigment liegt in der Mitte.  
49. Erwachsener freier Mikrogametozyt: Das Pigment liegt gleichmäßig zerstreut im Parasiten. Zum Vergleich der Größenverhältnisse sind einzelne rote Blutkörperchen hinzugezeichnet.

### Plasmodium vivax Grassi und Feletti. Tertianaparasit.

Mansonfärbung.  $\frac{1000}{1}$ .

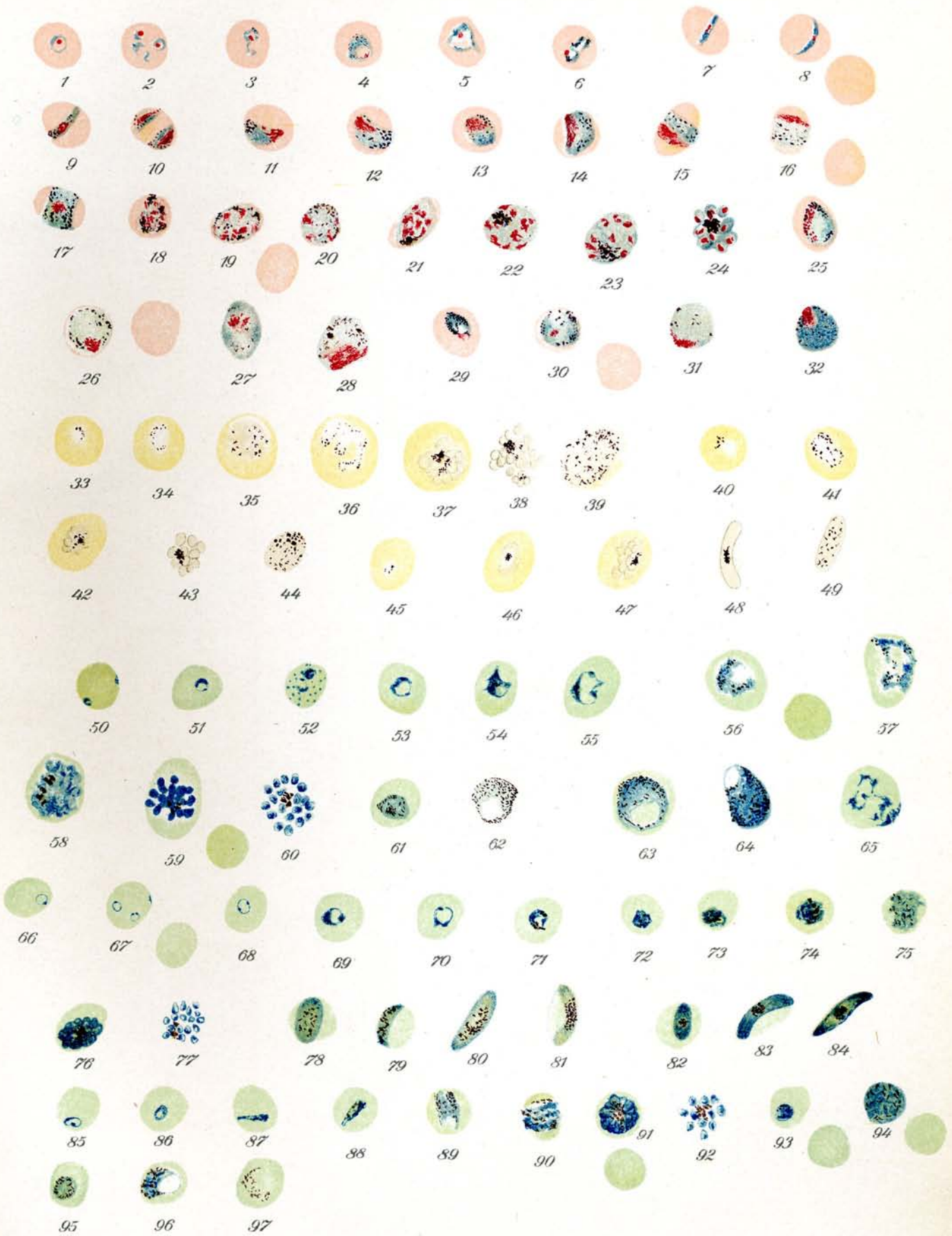
Färbung der Parasiten: Protoplasma blau, Pigment braunschwarz. Das Chromatin kann durch die Mansonfärbung nicht direkt dargestellt werden. Es tritt nur als dunkleres Blau auf.

50. Jüngste Parasiten: Doppelinfektion. Ein Parasit versucht in das Blutkörperchen eben einzudringen.  
51. Junge Ringform.  
52. Doppelinfektion: Junge Ringformen. Das Blutkörperchen zeigt Tüpfelung (basophile Körnung).  
53. Ältere Ringform.  
54—57. Parasiten in amöboider Bewegung: Die Blutkörperchen sind bereits etwas vergrößert und blasser geworden.  
58. 59. Teilungsfiguren: Das Pigment hat sich in einzelnen Klümpchen gesammelt, Blutkörperchen stark vergrößert und blasser.  
60. Vollendete Teilung: Der Parasit ist in 19 Merozoiten zerfallen.  
61. Männlicher Gamet: Mikrogametozyt. Jüngerer Stadium.  
62. Männlicher Gamet: im freien Zustande.  
63. Weiblicher Gamet: Makrogamet. Fast erwachsene Form im stark vergrößerten und abgeblaßten Blutkörperchen.  
64. Weiblicher Gamet: im freien Zustande. Die Stelle, wo das Chromatin liegt, gleicht einer ungefärbten Vakuole, ähnlich wie bei 62 und 63.  
65. Zerrissener Parasit: (Chininform). Blutkörperchen vergrößert.

### Plasmodium immaculatum Schaudinn. Tropikaparasit.

Mansonfärbung.  $\frac{1000}{1}$ .

66. Jüngster Ring.  
67. Jüngste Ringe: Dreifache Infektion  
68. Junger Ring: mit Chromatinteilung
- } das Protoplasma besteht nur aus einem dünnen zierlichen Faden.



## Tafel 14. (Fortsetzung.)

69. 70. **Erwachsene Ringe:** Siegelringform.  
71.—75. **Beginnende Teilung:** Nur selten im peripheren Blut zu beobachten.  
76. **Fast vollendete Teilung.**  
77. **Vollendete Teilung:** Der Parasit ist in 17 Merozoiten zerfallen.  
78.—81. **Männliche Gameten:** Mikrogametozyten, ♂ Halbmonde. Das Pigment ist meist im Parasiten zerstreut.  
78. 79. **Jüngere Stadien** im Blutkörperchen.  
80. 81. **Erwachsene Formen** im freien Zustande. 80 mehr gestreckt; 81 mehr gekrümmt, man sieht noch den Rest des früheren Blutkörperchens.  
82.—84. **Weibliche Gameten, Makrogameten,** ♀ Halbmonde. Das Protoplasma ist dunkler gefärbt und dichter als bei den männlichen Halbmonden. Das Pigment meist in der Mitte des Parasiten gesammelt.  
82. **Jüngeres Stadium** im Blutkörperchen.  
83. 84. **Erwachsene Formen.** Bei 83 Rest des ursprünglichen Blutkörperchens sichtbar.

### *Plasmodium malariae* Grassi und Feletti. **Quartanaparasit.**

Mansonfärbung.  $\frac{1000}{1}$ .

85. 86. **Kleine Ringformen.**  
87. 88. **Schmale Bänder.**  
89. **Breiteres Band.**  
90. **Erwachsenes breites Band.**  
91. **Fast vollendete Teilung** im Blutkörperchen. Gänseblümchen- bis Morulaform.  
92. **Vollendete Teilung:** Der Parasit hat sich in 11 Merozoiten geteilt.  
93. 94. **Weibliche Gameten (Geschlechtsformen):** Makrogameten. Dunkleres und dichteres Protoplasma, stäbchenförmiges Pigment. 93. Junges Stadium im Blutkörperchen. 94. Freier Makrogamet.  
95.—97. **Männliche Gameten (Geschlechtsformen):** Mikrogametozyten. Blaugefärbtes Protoplasma z. T. stark körniges Pigment.  
95. **Jüngeres Stadium** im Blutkörperchen,  
96. **Älteres Stadium** im Blutkörperchen.  
97. **Älteres Stadium** im Blutkörperchen mit besonders blassem Protoplasma.  
Zum Vergleich der Größenverhältnisse sind einige rote Blutkörperchen hinzugezeichnet.

## Tafel 15.

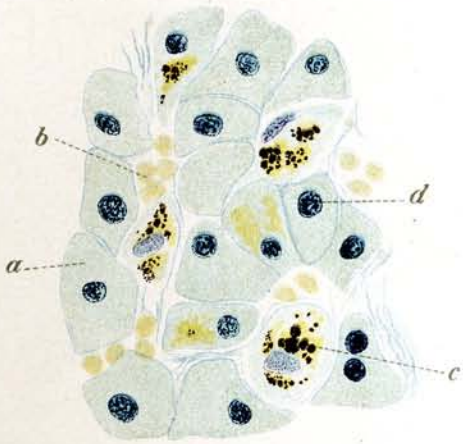
### Veränderungen innerer Organe bei Malaria und Schwarzwasserfieber. (Pathologische Anatomie.)

Auf dem Wege der Blutzirkulation gelangen die Malariaparasiten auch in sämtliche innere Organe und können dort Pigmentablagerungen bedingen.

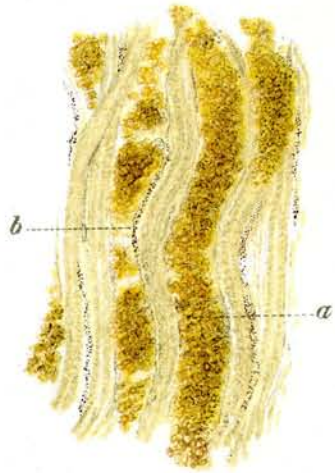
Man unterscheidet 2 Arten von Pigment:

1. Melanin: Dunkles Pigment, ein Stoffwechselprodukt der Malaria-  
parasiten aus dem Hämoglobin der roten Blutkörperchen;  
gibt keine Eisenreaktion mit Ferrozyankali.
2. Hämosiderin: Ockergelbes Pigment, entstanden durch zu-  
grundegegangene rote Blutkörperchen, gibt Berliner-  
blaureaktion.

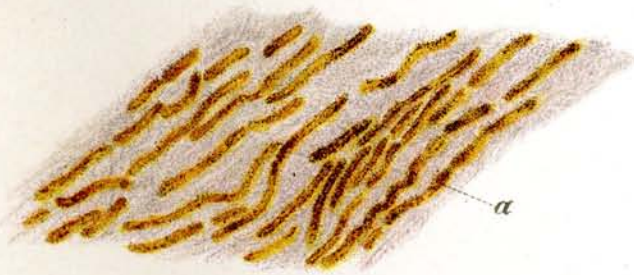1. **Schnitt aus der Leber. Chronische Malaria:** Hämatoxylinfärbung ca.  $\frac{555}{1}$ . Ab-  
lagerung von Pigment (Hämosiderin und Melanin).
  - a) Leberzelle
  - b) Blutkörperchen
  - c) Pigment (Melanin und Hämosiderin)
  - d) Kern der Zelle.
2. **Schnitt aus der Niere von Schwarzwasserfieber.** Hämatoxylinfärbung ca.  $\frac{18}{1}$ .  
Erweiterte Harnkanälchen mit Hämoglobinschollen vollgestopft.
  - a) Harnkanälchen.
3. **Schnitt aus der Niere von Schwarzwasserfieber.** Ungefärbtes Präparat. ca.  $\frac{80}{1}$ .
  - a) Harnkanälchen vollgestopft mit Hämoglobinschollen
  - b) Ablagerung von Melanin in den Kapillaren.
4. **Schnitt aus der Milz. Chronische Malaria.** Hämatoxylinfärbung ca.  $\frac{435}{1}$ .
  - a) Pigmentablagerungen
  - b) Zellkerne.
5. **Schnitt aus dem Gehirn: Perniziöse Malaria.** Hämatoxylinfärbung. ca.  $\frac{130}{1}$ .  
Gehirnkapillaren gefüllt mit infizierten Blutkörperchen. Die Melanin-  
ablagerungen verleihen den Kapillaren ein graues Aussehen bei schwacher  
Vergrößerung.
  - a) Gehirnkapillaren
  - b) Kerne.
6. **Schnitt aus dem Gehirn: Perniziöse Malaria:** Hämatoxylinfärbung. ca.  $\frac{650}{1}$ .
  - a) Gehirnkapillare
  - b) Blutkörperchen mit Parasiten infiziert. Parasiten z. T. in Teilung.  
Ablagerung von Melanin
  - c) Endothelzellkern
  - d) Kerne.



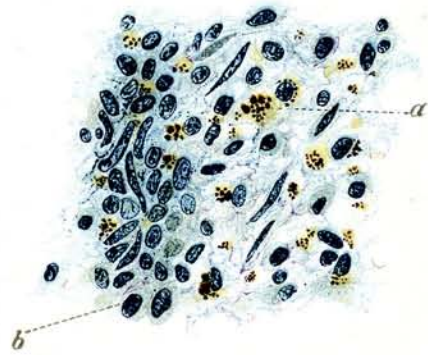
1



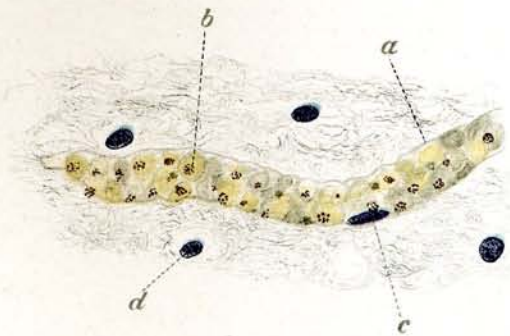
3



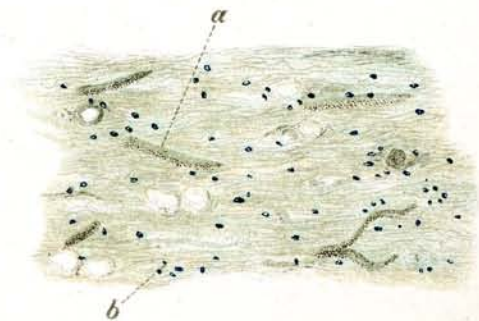
2



4



6



5



## Tafel 16.

### Plasmodium cynomolgi Mayer. Affenmalaria.

Giemsafärbung.  $\frac{1000}{1}$ .

Die Formen zeigen nur äußerst geringe Pigmentierung.

1. 2. Ringformen von jungen Parasiten mit Nebenkernen.
3. Ganz junger Ring in kernhaltigem Blutkörperchen.
4. Grosse Ringform mit frühzeitiger Teilung und Schüffnerscher Tüpfelung des Blutkörperchens.
5. Doppelinfektion mit Schüffnerscher Tüpfelung.
6. Heranwachsende Form in amöboider Bewegung mit Kernteilung und Schüffnerscher Tüpfelung. Die Blutkörperchen können eine erhebliche Größe erreichen.
7. 8. 9. Teilungsstadien: Die Blutkörperchen sind getüpfelt.
10. Beendete Teilung: Die 14 Merozoiten hängen noch aneinander.
11. Makrogamet, weiblicher Gamet mit Tüpfelung. Das Chromatin liegt meist am Rande des Parasiten.
12. Makrogamet, weiblicher Gamet mit Karyosom. Die rötliche Randpartie deutet Reste vom ehemaligen Blutkörperchen an. Auch der Anhang rechts ist ein solcher Rest.
13. Mikrogametozyt, männlicher Gamet mit reichlich vorhandenem Chromatin. Vom ehemaligen Blutkörperchen sind Reste am Rande des Parasiten in Form der roten Zone übrig geblieben.

### Plasmodium kochi Laveran. Affenmalaria.

Giemsafärbung.  $\frac{1000}{1}$ .

Die älteren Formen zeigen durchgängig starke Pigmentierung.

14. Jüngste Form.
15. Junge Ringform.
16. Dreifache Infektion mit deutlichen Nebenkernen.
17. Ältere Ringform mit Karyosom und starker Pigmentierung.
18. Halbvollendete Teilung. Das Blutkörperchen ist getüpfelt. Das Pigment beginnt sich zu sammeln.
19. Fast vollendete Teilung in 11 Merozoiten.
20. Makrogamet, weiblicher Gamet mit tiefblauem Protoplasma, starker Pigmentierung und Karyosom.
21. Mikrogametozyt, männlicher Gamet mit blassem Pigment, starker Pigmentierung und reichlich vorhandenem Chromatin.

### Plasmodium praecox Grassi und Feletti. Vogel malaria.

Giemsafärbung.  $\frac{1000}{1}$ .

Färbung des Parasiten: Protoplasma blau, Chromatin karminrot, Pigment schwarzbraun. Protoplasma der Blutkörperchen gelborange, Kern der Blutkörperchen dunkelviolett.

Die Präparate entstammen Kanarienvogelblut.

22. Jüngster Parasit.
23. Junge Parasiten: Doppelinfektion im Protoplasma des Blutkörperchens.
24. Junge Parasiten: Doppelinfektion in polychromatophilen Blutkörperchen.
25. 26. 27. Beginnende Teilung. Der Kern des roten Blutkörperchens wird von dem heranwachsenden Parasiten beiseite geschoben, so daß die Blutkörperchen veränderte Formen annehmen. Das Pigment hat sich in 27 schon in einen Punkt gesammelt.

## Tafel 16. (Fortsetzung.)

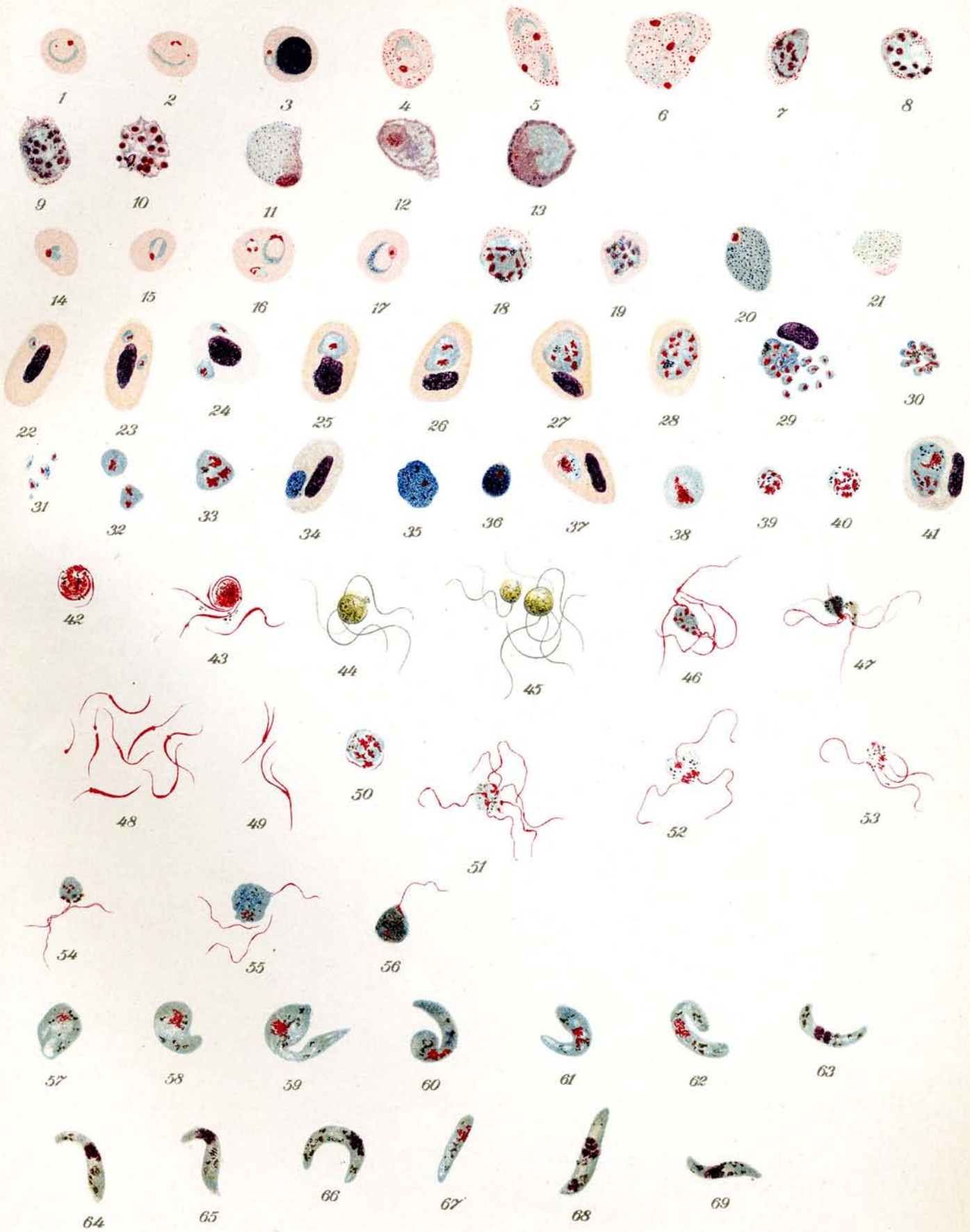
28. **Fast vollendete Teilung im Blutkörperchen:** Der Kern scheint ausgestoßen (?).
29. **Vollendete Teilung.** Das Blutkörperchen ist geplatzt, die jungen Merozoiten liegen noch zum Teil beisammen in der Nähe des Kernes. Der Parasit ist in 18 Merozoiten zerfallen. (Die Zahl der letztern ist unregelmäßig.)
30. **Vollendete Teilung.** Der Parasit ist in 10 Merozoiten zerfallen. In der Mitte das gesammelte Pigment.
31. **Einzelne freie Merozoiten.**
32. 33. **Bereits frei gewordene halberwachsene Parasiten** in Teilung begriffen.
- 34.—36. **Weibliche Gameten** (Geschlechtsformen): Makrogameten. Dichtes dunkelblau bis violettblau gefärbtes Protoplasma. Wenig Chromatin, starke Pigmentkörnung. Die Größe der Parasiten wechselt außerordentlich.
34. Junger Makrogamet in polychromatophilem Blutkörperchen.
35. Erwachsener Makrogamet in freiem Zustande.
36. Erwachsener Makrogamet in freiem Zustande, kleiner und dunkler als der vorige.
- 37.—40. **Männliche Gameten** (Geschlechtsformen): Mikrogametozyten. Protoplasma hellblau, Chromatin reichlich, meist verstreut, Pigment stäbchenförmig. Die Größe der Parasiten ist sehr verschieden wie bei den Makrogameten.
37. Junger Mikrogametozyt. Der Kern des roten Blutkörperchens ist aus seiner normalen Lage verdrängt worden
38. Erwachsener Mikrogametozyt im freiem Zustande.
39. 40. Erwachsene Mikrogametozyten im freiem Zustande. Kleine Formen. Das Chromatin schickt sich zur Mikrogametenbildung an. Bei 40 ist das Protoplasma bereits fast gänzlich ausgestoßen.
41. **Doppelinfection mit einem männlichen Gameten und einem Schizonten** (halbvollendete Teilung). Der Kern des Blutkörperchens ist beiseite gerückt. Blutkörperchen polychromatophil.

### Entwicklung der Mikrogameten und Ookineten von Plasmodium.

Osmiumfixierung, Giemsa-Färbung.  $\frac{1000}{1}$ .

Die Entwicklung der Mikrogameten und Ookineten von Plasmodium findet außerhalb des Zwischenwirtes (Mensch, Affe, Vogel) und zwar im Magen des Überträgers, der Stechmücke statt (eigentlicher Wirt).

42. 43. **Die Mikrogameten entwickeln sich aus den Mikrogametozyten:** (Mikrogametozyten von Plasmodium praecox (Proteosoma) im Magen von Stegomyia fasciata). Das Protoplasma der Parasiten ist vollkommen ausgestoßen. Das Chromatin sondert sich in spermatozoenähnliche Fäden (Mikrogameten) ab. Das Pigment liegt zerstreut um den Parasit herum.
44. 45. **Geißelnde Mikrogametozyten.** (Mikrogametozyten von Plasmodium praecox [Proteosoma] im Magen von Stegomyia fasciata.) Ungefärbt. Die Mikrogametozyten erscheinen kreisrund und sind stark lichtbrechend mit lebhaft beweglichem Pigment. Aus ihnen gehen 2—6 fadenähnliche äußerst lebhaft schlagende Gebilde (Mikrogameten) hervor, die nach gewisser Zeit sich lostrennen und im Serum weiter ihre Bewegungen ausführen, bis eine Kopulation mit dem Makrogameten zustande kommt.
46. 47. **Geißelnde Mikrogametozyten.** (Mikrogametozyten von Plasmodium praecox (Proteosoma) im Magen von Culex pipiens.)
48. **Freie Mikrogameten** von Plasmodium praecox im Magen von Stegomyia fasciata.
49. **Freie Mikrogameten** von Plasmodium praecox im Magen von Stegomyia fasciata. Gespaltene Formen.
50. **Mikrogametenentwicklung.** (Mikrogametozyt von Plasmodium vivax (Tertiana) im Magen von Anopheles claviger. Das Chromatin beginnt sich zu Mikrogameten umzuwandeln.
51. 52. **Geißelnde Mikrogametozyten.** (Mikrogametozyt von Plasmodium vivax (Tertiana) im Magen von Anopheles claviger.) Der eine Parasit sendet 3, der andere 6 Geißeln aus. Das Protoplasma ist äußerst schwach gefärbt.
53. **Freie Mikrogameten** von Plasmodium vivax (Tertiana) im Magen von Anopheles claviger. Die 4 freien Mikrogameten liegen noch beisammen, ebenso das Pigment. Von Protoplasma ist nichts mehr zu beobachten.




## Tafel 16. (Fortsetzung.)

54. **Kopulation.** Makrogamet von *Plasmodium vivax* (Tertiana) im Magen von *Anopheles claviger* von Mikrogameten umschwärmt, die in ihn einzudringen versuchen.
55. 56. **Kopulation.** Makrogameten von *Plasmodium praecox* (Proteosoma) aus dem Magen von *Culex pipiens*. Die Parasiten sind intensiv blau gefärbt infolge des dicht gelagerten Protoplasmas. Chromatin ist nur wenig vorhanden. Das Eindringen der Mikrogameten ist zum Teil bereits erfolgt. 2 Mikrogameten geißeln noch bei 55 um den Makrogameten herum.
- 57.—69. **Entwicklung der Ookineten** (Würmchen) Die Parasiten gehören teils (57., 58., 59., 60., 61., 67.), dem *Plasmod. praecox* aus dem Magen von *Culex pipiens*, teils (63., 64., 65., 66., 68., 69.), dem *Plasmod. vivax* aus dem Magen von *Anopheles claviger* an. Die Unterschiede sind, wenn überhaupt vorhanden, so verschwindend, daß die Formen als einheitlich angesehen werden können. Protoplasma blau, mehr oder weniger dicht, bläulich bis violett, oft mit Vakuolen ausgefüllt. Chromatin meist kompakt, selten verstreut, hochrot bis violettrot. Pigment grobkörnig, stäbchenförmig oder feinkörnig, meist über den Parasiten zerstreut.
57. 58. Beginn der Ookinetenbildung.
59. 60. 61. Sogenannte Retortenform.
- 62.—66. Gekrümmte Formen.
- 67.—69. Gestreckte Formen.

## Tafel 17.

# Anopheles maculipennis Meigen.

1. **Weibchen, Brust, Kopf und Mundteile** ca.  $\frac{1}{1}$ .
  - a) Antennen (Fühler). 14 Glieder
  - b) Palpen (Taster). 4 Glieder
  - c) Rüssel
  - d) Scheitel
  - e) Auge
  - f) Basalglied der Antenne
  - g) Thorax
  - h) Flügel
  - i) Schwingkölbchen
  - k) Scutellum
  - l) Metathorax (Mesophragma)
  - m) 1. Abdominalsegment.
2. **Männchen, Kopf und Mundteile** ca.  $\frac{1}{1}$ .
  - a) Antennen (Fühler). 15 Glieder
  - b) Palpen (Taster). 4 Glieder
  - c) Rüssel
  - d) Scheitel
  - e) Auge
  - f) Basalglied der Antenne.
3. **Männchen, Kopf und Mundteile** von der Seite gesehen, ca.  $\frac{1}{1}$ .
  - a) Antennen (Fühler)
  - b) Palpen (Taster)
  - c) Rüssel
  - d) Scheitel
  - e) Auge.
4. **Weibchen, Kopf und Rumpf** von der Seite gesehen, ca.  $\frac{1}{1}$ . Beine und Flügel sind entfernt.
  - a) Antennen (Fühler)
  - b) Palpen (Taster)
  - c) Rüssel
  - d) Scheitel
  - e) Auge
  - g) Thorax
  - i) Schwingkölbchen
  - n) Abdomen aus 8 Segmenten und dem Endsegment mit den Geschlechtsteilen
  - o) Ansatzstellen der Beine
  - p) Endglied des Abdomens mit Geschlechtsorganen.
5. **Flügel** ca.  $\frac{1}{1}$ . Charakteristisch sind die 5 Schuppenflecke bei *Anopheles*, während *Culex pipiens* nicht gefleckt ist.
6. **Weibchen, letztes Abdominalsegment** mit weiblichen Geschlechtsteilen. Ansicht von der Bauchseite ca.  $\frac{1}{1}$ .
  - a) Griffelartige Fortsätze, die den Haltezangen beim Männchen entsprechen.
7. **Männchen, letztes Abdominalsegment** mit männlichen Geschlechtsteilen. Ansicht von der Bauchseite ca.  $\frac{1}{1}$ .
  - a) Letztes Abdominalsegment
  - b) Haltezangen
  - c) Dorn der Haltezangen.
8. **Männchen, dasselbe** von der Seite gesehen, ca.  $\frac{1}{1}$ .
  - a) Letztes Abdominalsegment
  - b) Haltezangen
  - c) Dorn der Haltezangen.
9. **Eier** in charakteristischer sternförmiger Lagerung. Nat. Größe.
10. **Eier** zu größerem, unregelmäßigem Haufen vereinigt; die Haufen entsprechen etwa einem Gelege.



## Tafel 17. (Fortsetzung.)

11. **Einzelnes Ei** ca.  $\frac{1}{1}^5$ .
12. **Einzelnes Ei** ca.  $\frac{5}{1}^0$ . Typisch ist das ausgebuchtete Exochorion an beiden Seiten in der Mitte des Eies. Das durchsichtige gestreifte Band am Rande des Eies ist nicht immer so breit.
13. **Larven**. Nat. Größe. Die verschiedene Farbe der Larven von Gelbgrün bis zu Grünbraun ist bedingt durch die verschiedene Nahrungsaufnahme.
14. **Larve**, erwachsen. ca.  $\frac{1}{1}^0$ . Von der Rückenseite gesehen.
  - a) Antennen (Fühler)
  - b) Kiefertaster
  - c) Auge
  - d) Thorax
  - e) Sternhaare
  - f) Stigmenöffnungen der Haupttracheenstämme am 8. Abdominalsegment
  - g) Analdrüsen
  - h) Ruderborsten.
15. **Sternhaare der Abdominalsegmente**.
  - a) Am 6. und 7. Segment
  - b) Am 3. 4. 5. Segment.
16. **Larve** in natürlicher Lage an der Wasseroberfläche. Nat. Größe.
17. **Dasselbe** ca.  $\frac{3}{1}$ . Die Lage der Larven ist parallel zur Wasseroberfläche wegen der sehr kurzen Atmungsröhren im Gegensatz zu den Culexlarven.
18. **Achtes und neuntes Abdominalsegment der Larve** ca.  $\frac{1}{1}^0$ . Von der Seite gesehen.
  - f) Stigmenöffnungen der großen Tracheenstämme
  - g) Analdrüsen
  - h) Ruderborsten
  - i) Achtes Segment.
19. **Puppen**. Nat. Größe. Je nach dem Alter variiert die Farbe von hell bis dunkel.
20. **Puppe** ca.  $\frac{1}{1}^2$ . Älteres Stadium, kurz vor dem Ausschlüpfen des Imago. Man sieht deutlich die Anlage der Mundorgane, Flügel und Beine.
  - a) Mundorgane und Beine
  - b) Atemröhren
  - c) Auge
  - g) Ruderplatten.
21. **Atemröhren der Puppe** ca.  $\frac{1}{1}^5$ .
  - a) Von der Seite gesehen
  - b) Von oben gesehen.
22. **Puppenhülle**; nach dem Ausschlüpfen des Imago ca.  $\frac{2^{1/2}}{1}$ . An der Oberfläche des Wassers.
23. **Entwicklung des Imago aus der Puppe**.
  - a) Normale Lage der Puppe vor dem Ausschlüpfen des Imago
  - b) Streckung der Puppe
  - c) Die Puppe hat sich geöffnet, der Kopf des Imago ragt über die Wasseroberfläche
  - d) e) f) Herauslösung des Imago aus der Puppenhülle
  - g) Der Imago verläßt die Puppenhülle
  - h) Freier Imago.

## Tafel 18.

### Verschiedene Dipteren.

1-4. *Anopheles maculipennis*. Meigen.

1. Mücke horizontal sitzend, von der Seite gesehen. Nat. Grösse. ♀
2. Mücke vertikal sitzend (an der Wand).

Die Mücke hält, im Gegensatz zu *Culex*, den Körper schräg zur Wand gerichtet, hält ihn dabei aber gerade (ungeknickt).

3. Mücke von der Rückenseite gesehen. Nat. Grösse. ♀
4. Mücke von der Rückenseite gesehen. Ca.  $\frac{5\frac{1}{2}}{1}$  ♀

Betr. der Einzelheiten vergl. Tafel 17,1 und 19,4.

5. *Culex annulatus*. Schrank. Flügel ♀ ca.  $\frac{9}{1}$ .
6. *Culex nemorosus*. Meigen. Flügel ♀ ca.  $\frac{12}{1}$ .
7. *Anopheles bifurcatus*. Linnaeus. Flügel ♀ ca.  $\frac{12}{1}$ .
8. *Anopheles annulipes*. Walker. Flügel ♀ ca.  $\frac{20}{1}$ .

9-10. *Phlebotomus papatasi*. Scopoli.

9. Fliege von der Seite, nat. Grösse.

10. Dasselbe ♀ ca.  $\frac{17}{1}$ .

a) Antennen (Fühler), b) Palpen (Taster), c) Stechrüssel, d) Kopf mit Auge, e) Prothorax, f) Schildchen am Mesothorax, g) Schwingkölbchen.

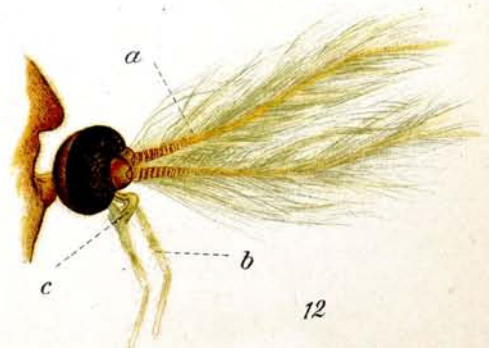
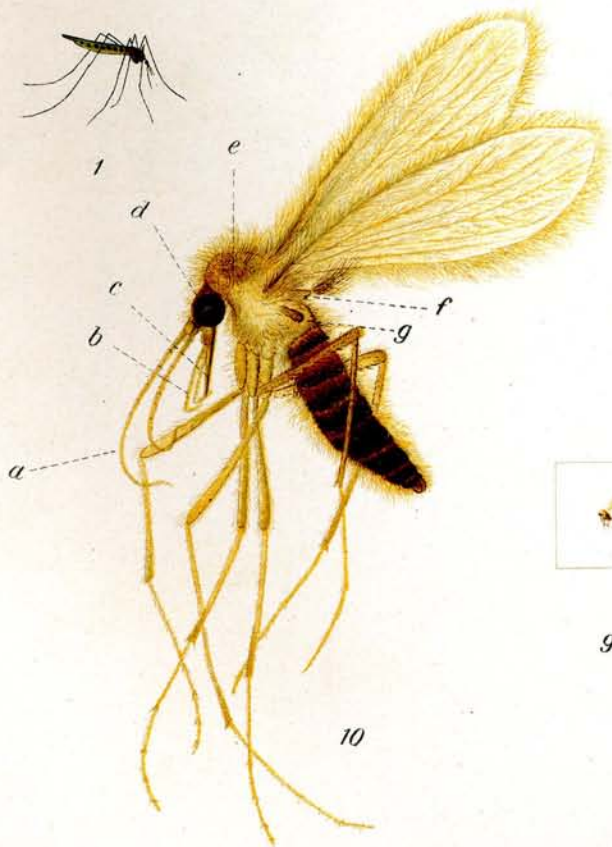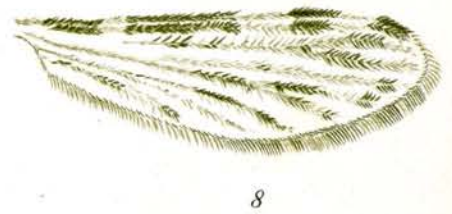
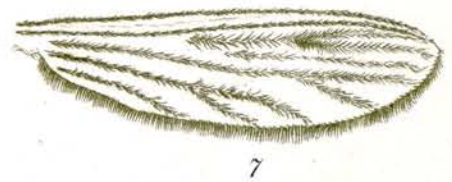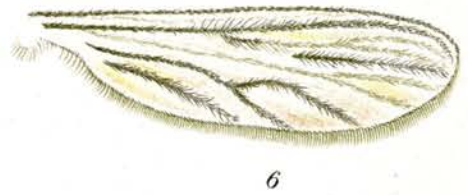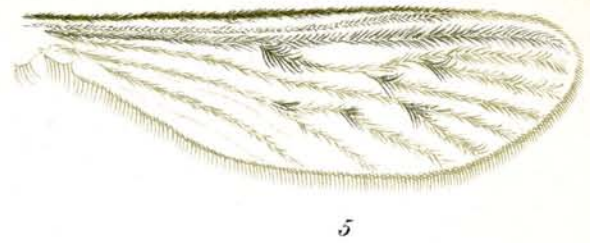
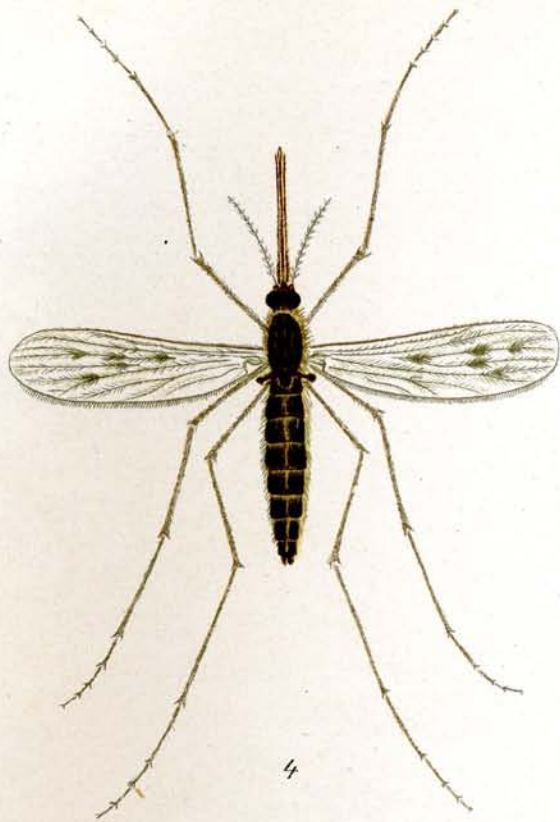
11. *Aedes cinereus*. Meigen. ♂ Kopf mit Mundteilen ca.  $\frac{20}{1}$ .

a) Antennen (Fühler), b) Palpen (Taster), c) Rüssel.

12. *Chironomus*. (sp ?) Meigen. ♂ ca.  $\frac{20}{1}$ .

a) Antennen (Fühler), b) Palpen (Taster), c) Rüssel.


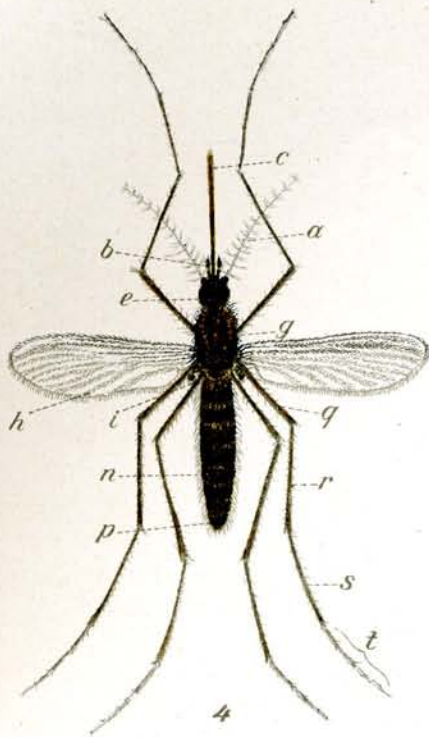




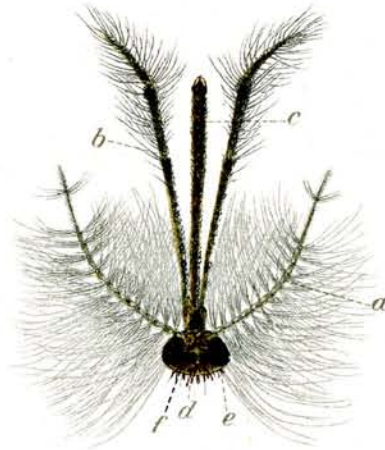
## Tafel 19.

### Culex pipiens van der Vulp.

1. Mücke horizontal sitzend von der Seite gesehen. Nat. Größe. ♂
2. Mücke vertikal sitzend (an der Wand). Der Leib steht parallel zur Wand oder noch etwas mehr zur Wand hingeneigt. Nat. Größe. ♂
3. Mücke von der Rückenseite gesehen. Nat. Größe. ♂
4. Mücke von der Rückenseite gesehen.  $\frac{5-6}{1}$  ♀
  - a) Antennen (Fühler). 14 Glieder, b) Palpen (Taster). 3 Glieder, c) Rüssel, e) Augen g) Thorax, h) Flügel, i) Schwingkölbchen, n) Abdomen, 8 Glieder, p) Endglied des Abdomens mit Geschlechtsorganen, q) Femur, r) Tibia, s) Metatarsus, t) Tarsus mit 4 Tarsalgliedern.
5. Flügel  $\frac{1}{1}$ . Ohne Schuppenflecke! (Gegensatz zu Anopheles.)
6. Kopf mit Mundteilen. ♂  $\frac{1}{1}$ .
  - a) Antennen (Fühler). 14 Glieder, b) Palpen (Taster). 5 Glieder, c) Rüssel, d) Scheitel, e) Auge, f) Basalglied der Antenne.
7. Kopf mit Mundteilen. ♀  $\frac{1}{1}$ .
  - a) Antennen (Fühler). 14 Glieder, b) Palpen (Taster). 3 Glieder, c) Rüssel, d) Scheitel, e) Auge, f) Basalglied der Antenne, ff) Clypeus.
8. Endglied des Abdomens mit männlichen Geschlechtsteilen von der Rückenseite gesehen  $\frac{2}{1}$ .
  - a) Haltezange, b) Dorn der Haltezange.
9. Endglied des Abdomens mit weiblichen Geschlechtsteilen von der Rückenseite gesehen  $\frac{2}{1}$ .
  - a) Spermatheken, Behälter zur Aufnahme des Spermas, b) Griffelartige Fortsätze, welche den Haltezangen des Männchens entsprechen.
10. Puppen in verschiedenem Alter. Nat. Größe.
  - a) Jüngstes Stadium, b) Natürliche Lage im Wasser, c) Ältestes Stadium kurz vor dem Ausschlüpfen des Imago.
11. Puppe. Junges Stadium kurz nach der Verpuppung der Larve ca.  $\frac{1}{1}$ .
  - a) Auge, b) Atemröhren, c) Ruderplatten, d) Vorgebildete Mundorgane und Beine des Imago.
12. Larven an der Oberfläche des Wassers hängend. Nat. Größe.
  - a) Von der Seite gesehen, b) Von der Rückenseite gesehen.  
Die Larven hängen fast senkrecht zur Oberfläche des Wassers im Gegensatz zu den Anopheleslarven.
13. Larve, erwachsen.  $\frac{6-7}{1}$ 
  - a) Antennen (Fühler), b) Auge, c) Strudelborsten zur Heranführung der Nahrung, d) Tracheenstämme, e) Atemröhre, ee) Stigmenöffnungen der Atemröhren, f) Neuntes Abdominalsegment, g) Analdrüsen, h) Ruderborsten, i) Darm.
14. Eier aus dem Zusammenhang herausgerissen. Nat. Größe.
15. Eier in Konglomeraten sog. Schiffchen auf der Wasseroberfläche schwimmend. Nat. Größe.
16. 17. Eier in Konglomeraten sog. Schiffchen von oben gesehen. Nat. Größe.
18. Eier in Konglomeraten sog. Schiffchen von der Seite gesehen.  $\frac{1}{1}$ .
19. Einzelnes Ei mit halbgeöffnetem Schwimmbecher.  $\frac{4}{1}$ .
  - a) Schwimmbecher.
20. Dasselbe, Schwimmbecher geschlossen.  $\frac{4}{1}$ .
21. Dasselbe, Schwimmbecher ganz geöffnet.  $\frac{4}{1}$ .
22. Eihülle, aus dem die Larve ausgeschlüpft ist.  $\frac{2}{1}$ .



1



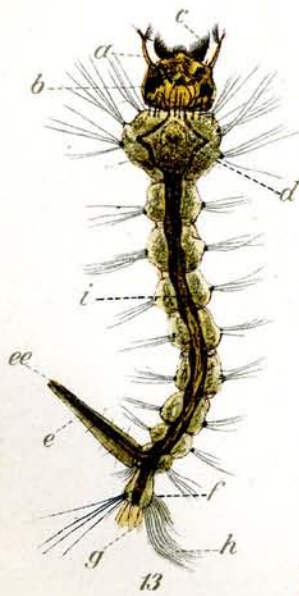
6



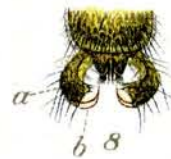
2



3



13



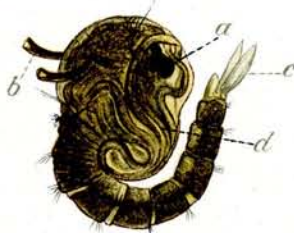8




9



10




11



7



12



19



21



20

14



22



18



15



16


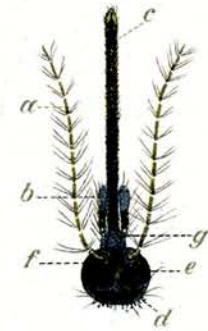


17

## Tafel 20.

### Stegomyia calopus Blanchard.

1. **Mücke**, sitzend von der Seite gesehen.  $\frac{10-12}{1}$  ♀. Charakteristisch ist die aufrechte, schwingende Haltung des hinteren letzten Beinpaars. Beschuppung des ganzen Körpers braun bis schwarzbraun. Am Thorax und am Abdomen weiße silberglänzende Schuppenflecken, die am Abdomen regelmäßig an jedem Ring angebracht sind. Außerdem ist jeder Abdominalring mit einer weißen Basalbinde versehen. Die Femurenden sind an allen Beinpaaren weiß beschuppt. Das 1. und 2. Glied des Tarsus ist weiß gebändert beim Vorder- und Mittelbeinpaar. Der Metatarsus und die beiden ersten Tarsen der Hinterbeine sind mit breiter weißer Binde versehen, das 3. Tarsalglied weiß mit schwarzer Spitze, das letzte Glied ganz weiß. Die ganze Beschuppung sieht silberglänzend aus.
  - a) Antennen (Fühler), b) Palpen (Taster), c) Rüssel, d) Thorax, e) Abdomen, f) Femur, g) Tibia, h) Metatarsus, i) Tarsus, aus 4 Gliedern bestehend.
2. **Mücke**, an der Wand sitzend, von der Seite gesehen. Nat. Größe. ♀ Der Hinterleib ist der Wand zugeneigt oder parallel der Wand gestellt, im Gegensatz zu Anopheles. Das letzte hintere Beinpaar hat schwingende Haltung.
3. **Mücke**, vom Rücken aus gesehen. Nat. Größe. Mit gespreizten Flügeln. ♂ Dunkel grauschwarz. Charakteristische „Lyrazeichnung“ auf dem Rücken.
4. **Dasselbe** mit zusammengelegten Flügeln. ♀
5. **Mücke** in verdauender Stellung, nachdem sie Blut gesogen hat. Nat. Größe. Der Leib schwillt um das doppelte auf und sieht vom durchscheinenden Blut rot aus.
6. **Flügel**,  $\frac{1}{1.5}$ . Ohne Schuppenflecke! (Gegensatz zu Anopheles.)
7. **Kopf mit Mundteilen vom Weibchen**  $\frac{1}{1.2}$ .
  - a) Antennen (Fühler) 14 Glieder, b) Palpen (Taster) 3 Glieder. Letztes Glied weiß beschuppt. c) Rüssel, d) Scheitel mit weißbeschuppten Bändern, e) Auge, f) Basalglied der Antenne, weiß beschuppt, g) Clypeus weiß beschuppt.
8. **Kopf mit Mundteilen und Thorax vom Männchen**  $\frac{1}{1.2}$ .
  - a) Antennen (Fühler) 14 Glieder, b) Palpen (Taster) 5 Glieder. Das 2 bis 5. Glied ist an der Basis weiß beschuppt. c) Rüssel, d) Scheitel mit weißbeschuppten Bändern, e) Auge, f), Basalglied der Antenne, weiß beschuppt, g) Thorax, schwarzbraun beschuppt mit weiß beschuppter „Lyra“, d. h. mit 2 mittleren dünneren und 2 seitlichen gebogenen dickeren Längsstreifen, h) weiß beschuppter seitlicher Längsstreifen, i) Flügel, k) Schwingkölbchen, l) Scutellum, weiß beschuppt, m) Metathorax (Mesophragma).
9. **Rüssel und Palpen** in gewöhnlicher Lage. Die beiden Palpen überdecken den Rüssel  $\frac{1}{1.5}$ .
  - a) Rüssel, b) Palpen.
10. **Endglied des Abdomens mit männlichen Geschlechtsteilen** von der Rückenseite gesehen  $\frac{2}{1.5}$ .
  - a) Haltezange, b) Dorn der Haltezange.
11. **Endglied des Abdomens mit weiblichen Geschlechtsteilen** von der Rückenseite gesehen  $\frac{2}{1.5}$ .
  - a) Griffelartige Fortsätze, welche den Haltezangen des Männchens entsprechen.
12. **Puppen in verschiedenem Alter**. Nat. Größe.
  - a) Kurz vor dem Auslaufen des Imago, dunkel gefärbt, b) eben nach der Verpuppung der Larve, hell gefärbt.
13. **Puppe**, älteres Stadium kurz vor dem Auslaufen des Imago  $\frac{1}{1.0}$ .
  - a) Auge, b) Atemröhren, c) Ruderplatten, d) vorgebildete Mundorgane und Beine des Imago.
14. **Larven**. Nat. Größe.
  - a) Von der Seite gesehen. Sie hängen fast senkrecht im Wasser wie Culex zum Unterschied von Anopheleslarven, b) schwimmend, c) von der Rückenseite gesehen.
15. **Larve**, erwachsen  $\frac{6-7}{1}$ .
  - a) Antenne (Fühler), b) Auge, c) Strudelborsten zum Heranführen der Nahrung, d) Tracheenstämmchen, e) Atemröhre, ee) Stigmenöffnungen der Atemröhren, f) neuntes Abdominalsegment, g) Analdrüsen, h) Ruderborsten, i) Darm.
16. **Eier**. Nat. Größe. Ein Gelege.
17. **Einzelnes Ei**  $\frac{1}{1.5}$ .
18. **Eihülle nach Ausschlüpfen des Imago**  $\frac{1}{1.5}$ . Das oberste Drittel der Eihülle löst sich ab beim Ausschlüpfen der Mücke.




5



10



11



9



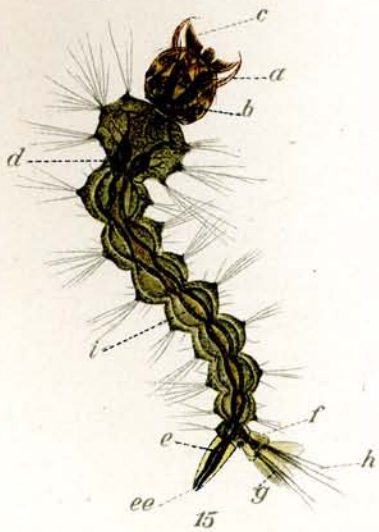
14



16



17



15



18



13



12

## Tafel 21.

### Zystenentwicklung am Anophelesmagen

hervorgerufen durch Plasmodium vivax, Tertianaparasit.

Die Objekte sind gemalt nach lebensfrischen Präparaten, welche zum Teil nach der Präparation mit Osmiumsäure fixiert wurden.

#### 1. Magen von Anopheles claviger; 11 Tage nach der Blutaufnahme ca. $\frac{1}{1}$ mit Zysten.

- Frisches Präparat: a) Magen  
b) Enddarm  
c) Malpighische Gefäße  
d) Tracheen  
e) Zysten.

Der Magen ist besetzt mit zahlreichen erwachsenen Zysten, die sich durch den Reflex, die runde Gestalt und das „Aufsitzen“ auf der Magenwand ohne weiteres bemerkbar machen. Sie sind auch bei sehr schwacher Vergrößerung schon zu sehen. Den Magen bedecken feine gewundene und verschlungene fädige Gebilde (Tracheen).

#### 2. Stück eines Magens von Anopheles claviger; 4 Tage nach der Blutaufnahme mit jüngsten Zysten ca. $\frac{60}{1}$ .

- Frisches Präparat: a) Magenepithel  
b) c) d) Zysten  
e) Tracheen.

Die Zysten sind durch ihren starken Reflex leicht sichtbar, sie sind rundlich bis oval; im Jugendzustande sieht man sie oft mehr oder weniger pigmentiert. Bei b ist nebenbei noch schwache Granulierung aufgetreten. Die Tracheen zeigen eine Radiärstreifung bei stärkerer Vergrößerung.

#### 3. Stück eines Magens von Anopheles claviger; 10 Tage nach der Blutaufnahme mit älteren Zysten ca. $\frac{60}{1}$ . Frisches Präparat mit Osmiumsäure fixiert.

- a) Magenepithel  
b) Tracheen  
c) Jüngere Zyste  
d) Erwachsene Zyste mit sichtbaren Restkörpern und Sichelkeimen  
e) Erwachsene Zyste, dicht gefüllt mit Sichelkeimen  
f) Muskelfasern des Magens.

Die Zysten sind zu einer bestimmten Zeit nicht immer gleich groß und gleich weit herangereift, da manche Ookineten erst später in die Wandungen des Magens einwandern. So ist Zyste c jünger als Zyste d und e. Sie zeigt eine starke Granulation und drei dunklere Stellen und entspricht einem Stadium des 5.—6. Tages nach dem Saugen. In Zyste d sind von außen die Sichelkeime, wie sie um die heller erscheinenden Restkörper gruppiert sind, bereits zu sehen. Es entstehen hunderte, die alle eine ähnliche Lagerung einnehmen. Prall mit Sporoziten gefüllt ist Zyste e, deren Lagerung ebenfalls durch die Zystenwand hindurch deutlich erkennbar ist. Über die älteste und die jüngste Zyste zieht sich Magenmuskulatur f. Bau und Anordnung der Tracheen b ist deutlich zu erkennen.

Die Zyste e ist kurz vor dem Aufplatzen.

#### 4. Stück eines Magens von Anopheles claviger; 11 Tage nach dem Blutsaugen mit reifer und leerer Zyste ca. $\frac{100}{1}$ . Frisches Präparat.

- a) Magenepithel  
b) Magenmuskulatur  
c) Leere Zyste aus der die Sichelkeime bereits herausgefallen sind  
d) Reife Zyste, welche geplatzt ist und nun die Sichelkeime heraustreten läßt  
e) Freie Sichelkeime  
f) Restkörper mit anhängenden Sichelkeimen.

Die leere Zyste besteht nur noch aus einer zusammengefallenen eingeknickten Membran. Beim Heraustreten der reifen Sichelkeime aus der geplatzen Zyste werden auch die Restkörper mit heraus befördert, an denen die Sporoziten noch zum Teil hängen bleiben. Vgl. auch Tab. 22, 7. Die ganze Zyste ist durchsichtiger geworden, da sehr viele Sichelkeime bereits herausgefallen sind.

## Tafel 21. (Fortsetzung.)

5. Teil eines Magens von *Culex pipiens*; 10 Tage nach dem Blutsaugen, mit „Black-spores“.  
Zyste ca.  $\frac{6}{10}$ . Frisches Präparat, Osmiumsäurefixierung.

- a) Zyste
- b) Blackspores
- c) Magenepithel.

Die Blackspores sind scheinbar aufgetriebene, gelbbraun bis schwarzbraun aussehende dickere Stäbchen, die in geringerer Anzahl in der Zyste vorhanden sind als Sichelkeime in normalen Zysten. Sie sind meist kürzer als freie normale Sporozoitien, aber plumper und dicker, gelegentlich länger und dann stark abgekrümmt. Oft finden sich in ein und derselben Zyste normale Sichelkeime und Blackspores.

## Mückenanatomie.


6. Eingeweide von *Culex pipiens*. Frisch präpariert. ca.  $\frac{2}{1}$ . Weibchen!

- a) Pharynx mit Pumporgan
- b) Speicheldrüsen. In der Mitte der Mittellappen oder Giftlappen
- c) Ausführungsgang der Speicheldrüse
- d) Gemeinsamer Ausführungsgang der Speicheldrüsen
- e) Oesophagus
- g) h) Saugmagen-Nebenreservoir-Flugblasen. h ist noch mit Luft gefüllt; g enthält zur Zeit nur noch ein Luftbläschen, ist sonst kontrahiert
- f) Saugmagen-Oesophagusdivertikel-Hauptreservoir, mit Luft oder Flüssigkeit gefüllt
- i) Vormagen, Proventrikel
- k) Vorderer Abschnitt des Magens
- l) Magen (Mitteldarm)
- m) Tracheen, Atmungsgefäße
- n) Magenfalten, durch kontrahierte Muskulatur bedingt. (Längensmuskulatur)
- o) Pylorus
- p) Pylorusdivertikel
- q) Ileum
- r) Kolon
- s) Rektum
- t) Malpighische Gefäße
- u) Rektaldrüsen
- v) Junger Eierstock
- w) Reifer Eierstock mit erwachsenen Eiern
- x) Letztes Segment der weiblichen Mücke
- y) Spermatheken-Samenbehälter
- z) Äußere weibliche Geschlechtsteile.

Die Eingeweide sind heraus präpariert bis auf das letzte Segment. Um das Heranwachsen der Eierstöcke zu zeigen, ist ein jüngeres und älteres befruchtetes Weibchen benutzt worden.

7. Mundorgane der Mücke (*Anopheles claviger*). Querschnitt an der Basis des Stechapparates; Paraffinschnitt, ungefärbt ca.  $\frac{4}{10}$ . (Halbschematisch.)

- a) Labium inferius
- b) Labium superius
- c) Mandibulae
- d) Maxillae
- e) Hypopharynx
- f) Speicheldrüsengang
- g) Tracheen
- h) Muskelbündel
- i) Nerv.





## Tafel 21. (Fortsetzung.)

8. **Magenmuskulatur von Anopheles claviger.** Frisches Präparat eines mit Zysten besetzten Magens. Stark kontrahiert, dann mit Osmiumsäure versetzt ca.  $\frac{2}{1}^{\circ}$ .

- a) Magenepithel
- b) Längsmuskulaturfasern
- c) Quermuskulaturfasern
- d) Durch die starke Kontraktion abgehobenes Epithel
- e) Zysten.

Die Zysten liegen über dem Magenepithel, aber unter der Muskulatur.

9. **Stechapparat des weiblichen Anopheles claviger.** Frisch präpariert, nach der Härtung in Alkohol in Kanadabalsam eingebettet. ca.  $\frac{2}{1}^{\circ}$ .

Die Antennen und Palpen sind abgeschnitten.

- a) Antenne
- b) Palpen
- c) Unterlippe
- d) Hypopharynx
- e) Oberlippe
- f) Mandibulae
- g) Maxillae
- h) Clipeus
- i) Basallappen der Antenne

**Hypopharynx** und **Oberlippe** bilden zusammen eine Röhre, durch die das Blut aufgesogen wird.

10. **Oesophaguseinstülpung bei Anopheles im Proventrikel.** Nach der Präparation mit Osmiumsäure fixiert, mit Hämatoxylin gefärbt. ca.  $\frac{1}{1}^{\circ}$ .

- a) Vorderer Abschnitt des Magens (Mitteldarm)
- b) Einstülpung des Oesophagus
- c) Einmündung der Nebenreservoirs und des Saugmagens.

---

## Tafel 22.

### Zystenentwicklung am Anophelesmagen.

#### (Schnittpräparate.)

Die Zystenbildung geht bei der menschlichen Malaria und bei der Vogel malaria in derselben Weise vor sich, so daß die Verhältnisse bei *Anopheles claviger*, *Culex pipiens* und auch bei *Stegomyia calopus* (für *Proteosoma*) sehr ähnliche sind.

Die Schnitte sind Querschnitte von *Anopheles claviger*, welche in Paraffin eingebettet waren und zwar in verschiedenen Stadien der Entwicklung. Färbung mit Hämatoxylin und Differenzierung in Wasser. Die Farbe kann mehr blau oder mehr violett auftreten.

Zeichenerklärung: a) Zellen des Magenepithels

b) Kerne dieser Zellen

c) Magenmuskulatur, welche sich in einzelnen Fasern über den ganzen Magen erstreckt und damit auch zufällig über die ausgebildeten Zysten gehen kann, die unter der Muskulatur liegen. Vergl. Tab. 21, 8.

d) Zyste

e) Zystenwand

f) Restkörper

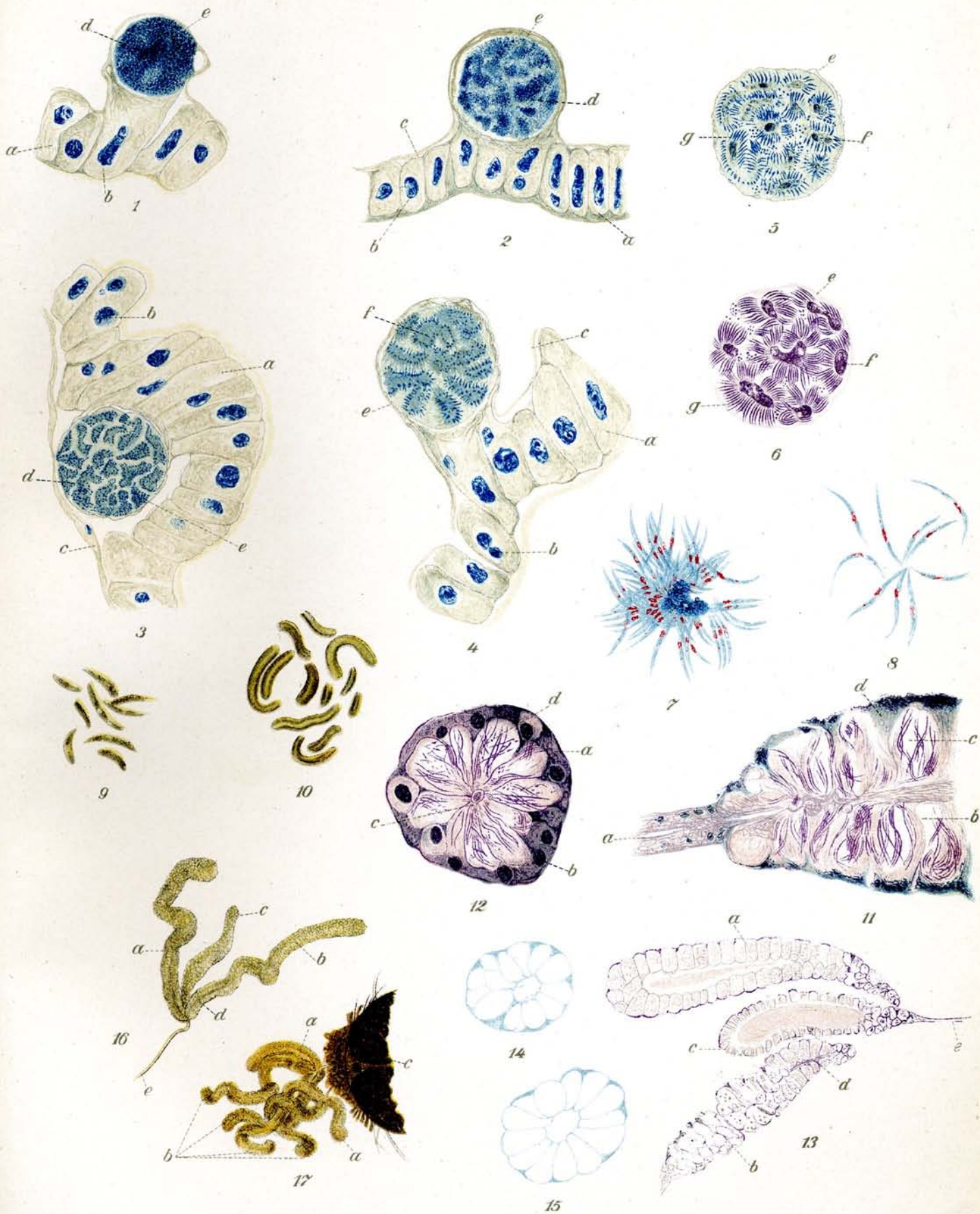
g) Sporozoiten (Sichelkeime).

## Tafel 22. (Fortsetzung.)

1. **Ganz junge Zyste**, 3—4 Tage nach dem Blutsaugen der Mücke. ca.  $\frac{6\frac{5}{1}}{1}^0$ . Die Zyste ist mit dichtem Protoplasma gefüllt, welches grob granuliert erscheint. Die Muskelfasern gehen zum Teil über die Zyste und liegen dem Magenepithel auf. Die scheinbare Vakuole an der rechten Seite der Zyste wird durch Abhebung der Zystenmembran hervorgerufen. Die Zyste selbst ist an die Zellmembran einer oder mehrerer Magenepithelzellen angeheftet, wie „angewachsen“.
2. **Junge Zyste**, 5—6 Tage nach dem Blutsaugen der Mücke. ca.  $\frac{6\frac{5}{1}}{1}^0$ . Die Zyste ist größer geworden und das Protoplasma hat angefangen sich in viele unregelmäßige Stücke zu teilen. Im Ganzen ist das Protoplasma heller geworden.
3. **Ältere Zyste**, 6—7 Tage nach dem Blutsaugen der Mücke. ca.  $\frac{6\frac{5}{1}}{1}^0$ . Die Zyste ist noch etwas größer geworden, sie ist angeheftet an 5 Magenepithelzellen. Über die Zyste hinweg ziehen die Magenmuskulaturfasern, welche nicht zerrissen sind, weil die Zyste in einer Einstülpung des Magens liegt. Die einzelnen Protoplaststücke, die sich von einander abgesondert hatten, sind schärfer begrenzt und zeigen an der Peripherie kleine Punkte als Ausdruck für das Hervorsproßen der zukünftigen Sichelkeime. Die Protoplaststücke sind die sog. Restkörper.
4. **Erwachsene Zyste**, 8—9 Tage nach dem Blutsaugen der Mücke ca.  $\frac{6\frac{5}{1}}{1}^0$ . An den Restkörpern haben sich die Sporoziten weiter ausgebildet. Erstere zeigen ein stechapfelartiges Aussehen.
5. **Einzelne fast reife Zyste**, 9—10 Tage nach dem Blutsaugen der Mücke. ca.  $\frac{6\frac{5}{1}}{1}^0$ . Die Sporoziten sind erheblich länger geworden und zeigen in der Mitte bereits eine schwache Verdickung. Die einzelnen dunklen Punkte sind durchgeschnittene Sporoziten.
6. **Reife Zyste**, 10—11 Tage nach dem Blutsaugen der Mücke. ca.  $\frac{6\frac{5}{1}}{1}^0$ . Die Zyste ist zum Teil aufgebrochen, so daß die Sichelkeime herausquellen können. Letztere sind regelmäßig an den Restkörpern, welche teilweise Vakuolen aufweisen, angeheftet und zeigen in der Mitte eine schwache Verdickung. Die dunklen Punkte sind durchgeschnittene Sichelkeime.

### Sporoziten (Sichelkeime) und Speicheldrüse.

7. **Rosette von Sichelkeimen aus Zysten von Plasmodium praecox in Culex pipiens.** Giemsa-Färbung. ca.  $\frac{100}{1}^0$ . Die aus der reifen Zyste (vgl. Tab. 21, 4) herausgetretenen Sichelkeime sitzen zum Teil noch am „Restkörper“ fest, zum Teil sind sie frei. Das Protoplasma ist blau und der Hauptkern rot. Auch kann man in den meisten Fällen bei guter Färbung noch das kleine rote Korn, das dem Blepharoplasten zu vergleichen ist, erkennen. Der Restkörper ist dunkelblau gefärbt. Die Sporoziten von den Arten der menschlichen Malaria und der Vogel malaria sind wohl nicht zu unterscheiden.
8. **Freie Sichelkeime aus Zysten von Plasmodium vivax (Tertianparasit) von Anopheles claviger.** Giemsa-Färbung. ca.  $\frac{100}{1}^0$ . Protoplasma hellblau, Haupt- oder Ernährungskern hochrot. Blepharoplast als kleines rotes Körnchen sichtbar.
9. **„Blackspores“**, Roß'sche schwarze Sporen aus Zysten von Plasmodium praecox in Stegomyia calopus. Freie „Sporen“. Ungefärbtes Präparat. ca.  $\frac{100}{1}^0$ . Bis zur Hälfte kürzer als normale Sporoziten, aber plumper und dicker, teils abgerundet, teils spitz, dunkel braungelb, ungleichmäßig dicht gefärbt. Vergl. auch Beschreibung Tab. 21, 5.
10. **Blackspores**, Roß'sche schwarze Sporen aus Zysten von Plasmodium vivax in Anopheles claviger. Freie „Sporen“. Ungefärbtes Präparat. ca.  $\frac{100}{1}^0$ . Im Gegensatz zu den vorigen überaus groß und dick. Die Größe variiert gewaltig. Die längsten Objekte sind stark gekrümmt, meist alle an dem Ende abgerundet oder wie abgehakt, selten zugespitzt. Farbe braungelb bis schwarzbraun, oft sehen die „Sporen“ wie Röhren aus. In den Culex-, Anopheles- und Stegomyiazysten variiert die Größe, so daß die Blackspores bald hier wie dort kleiner und größer aufgefunden werden.
- 11.—17. **Infizierte und normale Speicheldrüsen von Stechmücken.** Sobald die Zysten geplatzt sind, gelangen die Sichelkeime zunächst in die Leibeshöhle der Stechmücke, sammeln sich jedoch später in den Speicheldrüsen wieder an, um von dort aus durch Stiche des Insektes weiter übertragen zu werden.



## Tafel 22. (Fortsetzung.)

11. **Infizierte Speicheldrüse (Mittlerer Lappen) von Anopheles claviger.** Am 14. Tage nach dem Blutsaugen. Längsschnitt durch die Speicheldrüse. Paraffinpräparat. Hämatoxylinfärbung. ca.  $\frac{6.5}{1}^0$ . Die einzelnen „Kammern“ der Speicheldrüsen sind mit bündelförmig zusammengelegten Sichelkeimen angefüllt.

- a) Ausführungsgang der Speicheldrüse
- b) Sekretionszellen (Kammern)
- c) Sichelkeime (Sporozoitien)
- d) Parenchym des Drüsenlappens.

12. **Infizierte Speicheldrüse (Mittlerer Lappen) von Culex pipiens.** Am 13. Tage nach dem Blutsaugen. Querschnitt. Paraffinpräparat. Hämatoxylinfärbung. ca.  $\frac{4.5}{1}^5$ . Die Speicheldrüse ist unweit der Mündung des Ausführungsganges getroffen, daher das enge Lumen.

- a) Parenchym des Drüsenlappens in der Umgebung der Sekretionszellen
- b) Kerne der Parenchymzellen
- c) Ausführungsgang der Speicheldrüse
- d) Sporozoitien, einzeln oder zu Bündeln eingelagert in die Sekretionszellen.

Das Parenchym des Mittellappens (Giftlappens) ist dichter als das der Seitenlappen. Die Speicheldrüsen liegen einzeln oder in Bündeln in den Sekretionszellen, im allgemeinen längs der Zellen, doch auch Querlagerung ist häufig. Die dunklen Punkte sind durchschnittene Sporozoitien.

13. **Nicht infizierte Speicheldrüse von Anopheles claviger.** Schnittpräparat durch die Mücke, wobei die Speicheldrüse im Längsschnitt getroffen ist. Paraffinpräparat. Hämatoxylinfärbung. ca.  $\frac{1.4}{1}^0$ .

- a u. b) Seitenlappen
- c) Mittellappen (Giftlappen)
- d) Ausführungsgang der Speicheldrüse
- e) Gemeinsamer Ausführungsgang.

Der Seitenlappen b und der Mittellappen sind in ihrem größeren Endteil genau in der Mitte getroffen, der Seitenlappen a ist dagegen nur in seinem unteren Teil in der Mitte getroffen und läßt den Ausführungsgang erkennen. Der übrige Teil zeigt die Anordnung der äußeren Zellschicht. Der Mittellappen ist kürzer, die Randzellen (Speichelzellen) sind kürzer, das Lumen der Drüse sehr breit. In den Seitenlappen sind die Speichelzellen erheblich größer und länger, das Lumen ist dagegen enger.

14. 15. **Nicht infizierte Speicheldrüse von Anopheles claviger.** Schnittpräparat durch die Mücke, wobei die Speicheldrüsen im Querschnitt getroffen wurden. Paraffinpräparat. Hämatoxylinfärbung. ca.  $\frac{3.5}{1}^5$ . Die Anopheles-Speicheldrüsen zeigen kein so dichtes Parenchym wie die Culexspeicheldrüsen. Der Bau ist sehr regelmäßig. Die aneinanderliegenden Speichelzellen füllen die ganze Drüse aus. Der Ausführungsgang ist ziemlich weit.

16. **Speicheldrüse von Anopheles claviger. Normales frisches Präparat.** ca.  $\frac{8.4}{1}^4$ .

- a u. b) Seitenlappen
- c) Mittellappen (Giftlappen)
- d) Ausführungsgang der Speicheldrüse
- e) Gemeinsamer Ausführungsgang der 3 Drüsenlappen.

Farbloses bis schwach gelblich gefärbtes Gebilde. Die beiden Seitenlappen sind erheblich länger als der kürzere und dickere Mittellappen.

17. **Beide Speicheldrüsen von Anopheles claviger vereinigt am Kopf der Mücke, um den Situs der Drüsen zu zeigen.** Frisch präpariert und mit Osmiumsäure fixiert. ca.  $\frac{2.6}{1}^6$ . Die Speicheldrüsen sind zum Teil in sich etwas verschlungen.

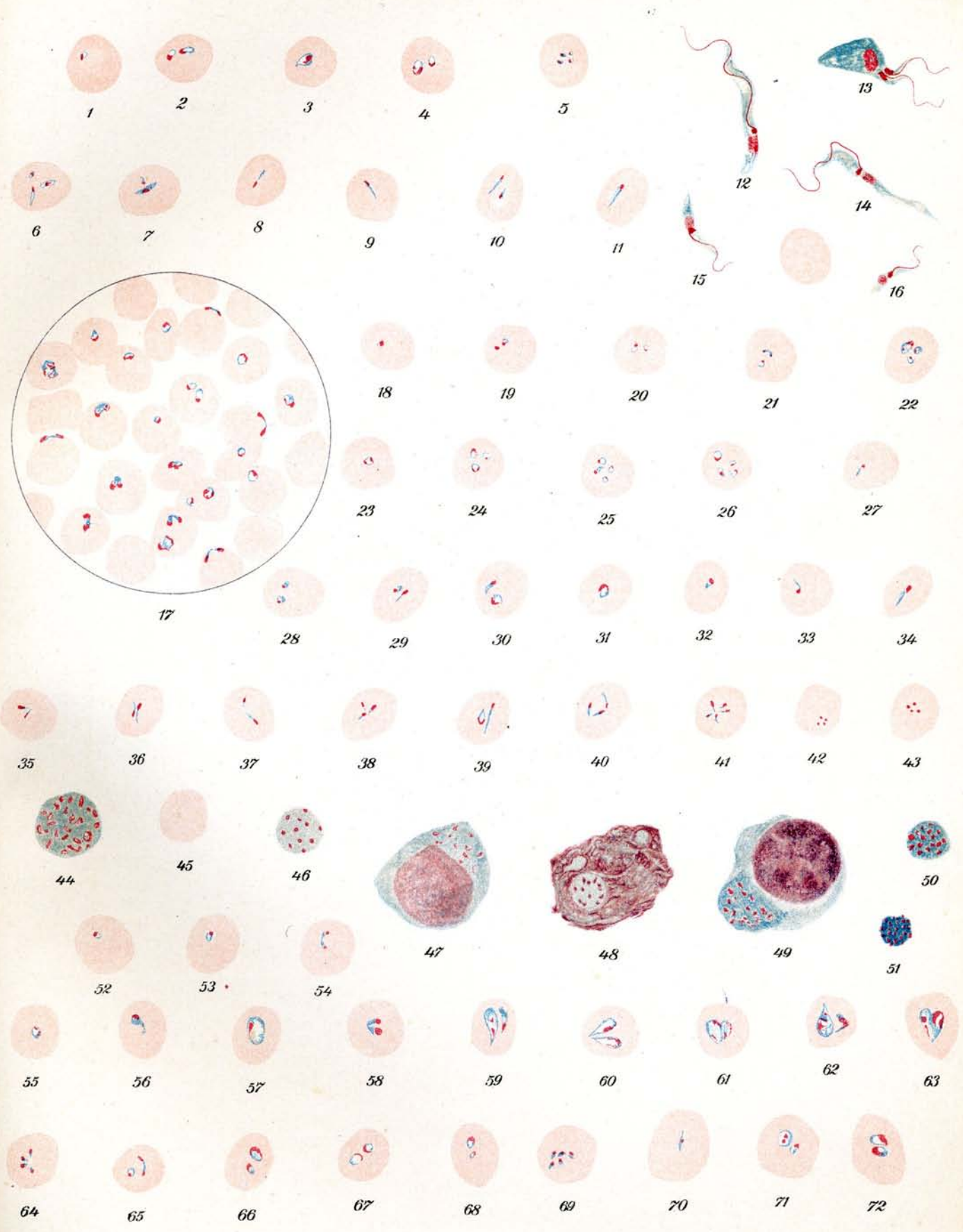
- a) Mittlere Lappen
- b) Seitliche Lappen
- c) Kopf.

## Tafel 23.

### Verschiedene Babesien (Piroplasmen.)

Giemsafärbung.  $\frac{1000}{1}$ .

- 1.—11. **Japanische Rinderpiroplasmose. Babesia mutans** Theiler. Verschiedene Parasiten in Kalbsblut: Stäbchen- und Ringformen, letztere zum Teil in Teilung.
- 12.—16. **Japanische Rinderpiroplasmose.** Verschiedene Flagellatenformen aus 6tägiger Kultur. (Orig. Präparat von Miyashima.)
17. **Nordeuropäische Rinderhaemoglobinurie. Babesia bovis** Babes. Starke Blutinfektion; Ring- und Birnformen.
- 18.—27. **Transkaukasische Rinderpiroplasmose. Babesia annulata** Dschunkowsky u. Luhs. Ring- und Stäbchenformen.
- 28.—43. **Theileria parva** Theiler. Im Rinderblut bei ostafrikanischem Küstenfieber.  
28.—41. verschiedene Ring- und Stäbchenformen.  
42. u. 43. „Kreuzchen“-Formen, die früher als charakteristisch für Küstenfieber bezeichnet wurden.
44. 46. **Ostafrik. Küstenfieber.** Freie „Plasmakugeln“ aus Milz.  
45. Rotes Blutkörperchen zum Vergleich.
47. **Ostafrik. Küstenfieber.** Zelle mit Plasmaeinschlüssen aus Milz; (Entstehung einer Plasmakugel im Zellplasma).
48. „ „ Zerfallender Zellkern mit getüpfeltem Nucleolus. (Entstehung einer Plasmakugel im Kern).
49. „ „ Zelle aus Nierenknoten mit Plasmaeinschluß. Der Einschluß nähert sich schon der Kugelform.
50. 51. „ „ kleine dunkle sehr stark gekörnte Plasmakugeln aus Bugdrüsen-Ausstrich.
- 52.—54. **Babesia ovis** Babes. Schafblut aus Hamburg. (Orig. Präparat von Dr. Paschen.)
- 55.—63. **Rinderpiroplasma aus Neu-Guinea. Babesia bigemina** Smith u. Kilborne (Orig. Präparat von Dr. Wendland.) Sehr große Birnformen, sicher identisch mit *Babesia bigemina* des echten Texasfiebers.
- 64.—67. **Babesia equi** Laveran aus Ägypten. Ringe und Stäbchen.
68. „ „ „ „ Togo. Ringformen.
- 69.—72. „ „ „ „ Transvaal. Stäbchen- und Ringformen. (Orig. Präparat von Dr. Theiler.)



## Tafel 24.

### *Babesia canis* Piana und Galli-Valerio. Hundepiroplasmose.

Giemsafärbung.  $\frac{1000}{1}$ .

- 1.—17. Parasiten im peripheren Blut des Hundes zum Teil in Teilung begriffen.
  1. u. 2. Junge Ringformen.
  3. u. 4. Längliche Formen.
  - 5.—8. Birnformen.
  - 9.—15. Amöboide Formen.
  16. Parasit in 8facher Teilung begriffen.
  17. Freie Formen im Blut.
- 18.—30. Formen aus der Lunge des Hundes, 2—16fache Teilung.
- 31.—33. Phagozytierte Parasiten in mononucleären Leukozyten aus der Lunge des Hundes. Bei Fig. 31 ist ein Blutkörperchen bereits stark ausgelaugt.
- 34.—48. Entwicklungsformen von Hundepiroplasmen aus Kulturen. (Orig. Präparat von Prof. Kleine.)
49. Phagozytierte Entwicklungsformen aus der Kultur.

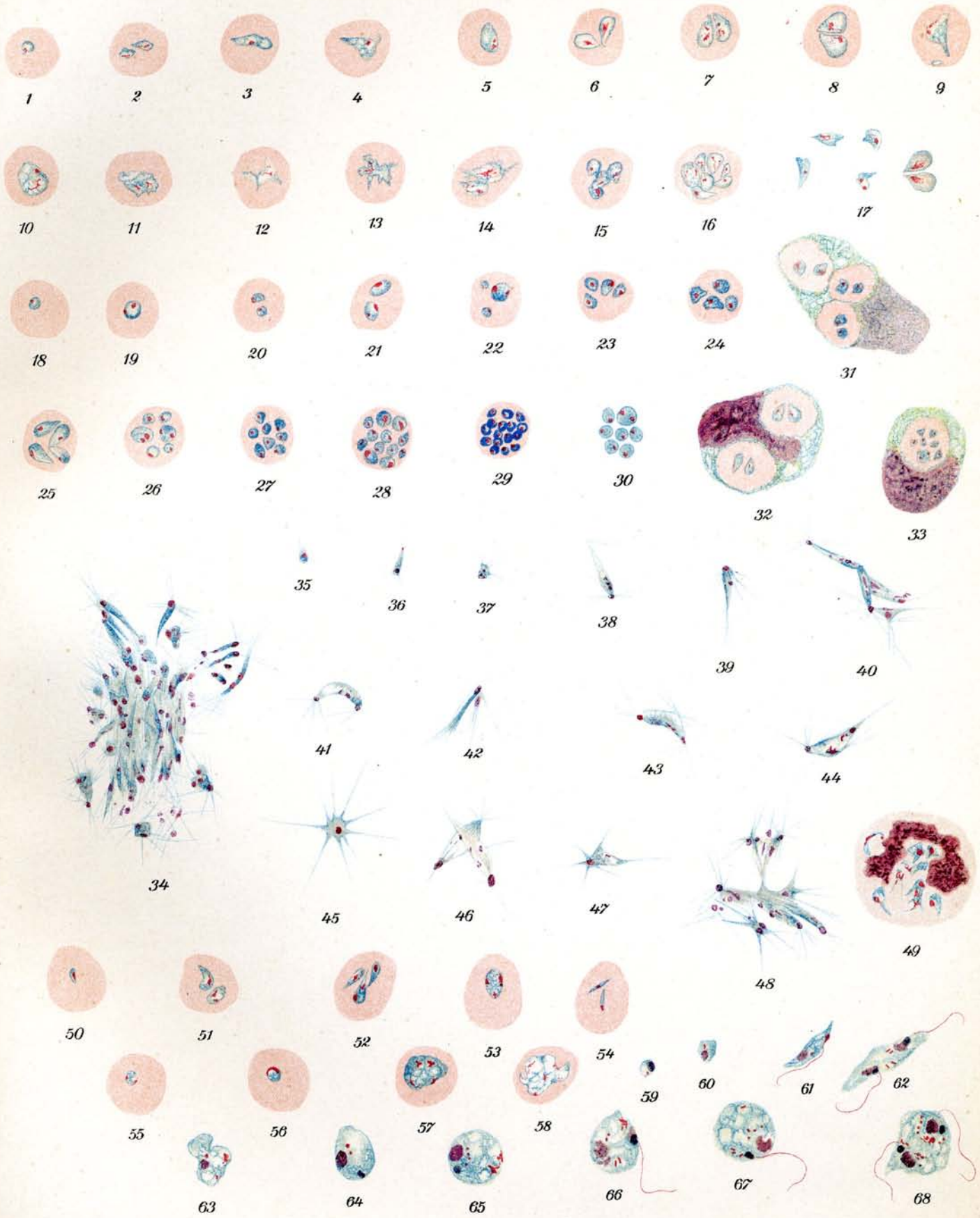
### *Achromaticus vesperuginis* Dionisi.

Giemsafärbung.  $\frac{1000}{1}$ .

- 50.—58. Parasiten aus dem Blut von Fledermäusen (*Vesperugo noctula*).
  - 50.—53. Junge birnförmige Parasiten, zum Teil in 2, 3 und 4 facher Teilung.
  54. Stäbchenformen.
  55. u. 56. Ringformen.
  57. u. 58. Amöboide Formen in Teilung begriffen.
- 59.—68. Entwicklungsformen von *Achromaticus vesperuginis* aus dem Magendarmkanal der Fledermausmilbe (*Pteroptus vespertilionis*) nach R. O. Neumann.

Alle Formen zeigen einen zweiten blepharoplastähnlichen Kern.

  59. u. 60. Rundliche junge Formen.
  61. u. 62. Flagellatenformen mit Geißeln. Fig. 62 in Teilung begriffen.
  - 63.—65. Erwachsene runde Formen ohne Geißeln.
  - 66.—68. „ „ „ mit Geißeln. Fig. 68 in Teilung begriffen.





## Tafel 25.

### *Spirochaeta duttoni* Breinl.

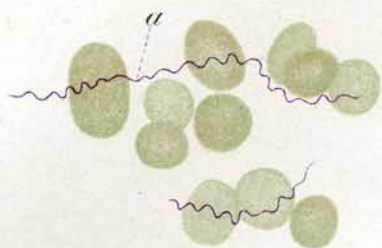
Erreger des Zeckenfiebers oder Afrikanischen Rekurrens.

$\frac{1000}{1}$ .

1. ***Spirochaeta duttoni***. Ostafrika. Blutausstrich vom Europäer. Daressalam. Giemsa-Färbung.
  - a) Besonders lange Spirochäten mit ziemlich gleichmäßigen Windungen.
2. „ „ „ Blutausstrich vom Europäer. Daressalam. Dickes Tropfenpräparat zu diagnostischen Zwecken. Giemsa-Färbung. Die roten Blutkörperchen sind aufgelöst und es bleiben nur die Leukozyten mit den zahlreichen Spirochäten zu sehen.

Die Spirochäten selbst sehen z. T. wie angenagt aus und nehmen nicht gleichmäßig die Farbe auf, auch erscheinen sie nicht gleichmäßig dick.
3. „ „ Blutausstrich aus infizierter Maus. Giemsa-Färbung. Normale Länge der Spirochäten; einige polychromatophil gefärbte Blutkörperchen.
4. „ „ Blutausstrich aus infizierter Ratte. Manson-Färbung. Sehr kurze Formen.
  - a) Polychromatophil gefärbte Blutkörperchen.\*)
5. „ „ Blutausstrich aus infizierter Ratte. Gegen Ende des Anfalles. Agglomeration der Spirochäten.  $\frac{650}{1}$ . Giemsa-Färbung. Starke Polychromatophilie der roten Blutkörperchen.
6. „ „ Auf junges Huhn übertragen. Blutausstrich aus Hühnerblut. Giemsa-Färbung.
7. „ „ Blutausstrich vom Mensch. Deutsch-Ostafrika. Anordnung von Chromatin und Periplast deutlich sichtbar. Giemsa-Färbung.
  - a) Periplast.
  - b) Chromatin.
8. „ „ Blutausstrich vom Mensch. Deutsch-Ostafrika. Giemsa-Färbung. Längsteilung der Spirochäten.
9. „ „ Spirochäten in Längsteilung aus Rattenblut. Giemsa-Färbung.
10. „ „ Ausstrich aus Mäuseblut. Zahlreiche Spirochäten in Teilung. Giemsa-Färbung.

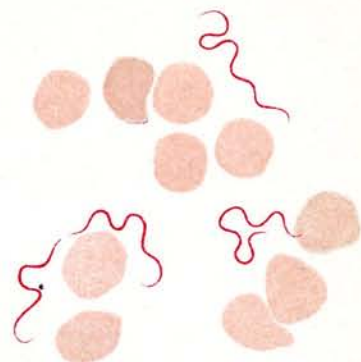
\*) Im Original grünbläulich. Bei der Reproduktion zu gelb ausgefallen.



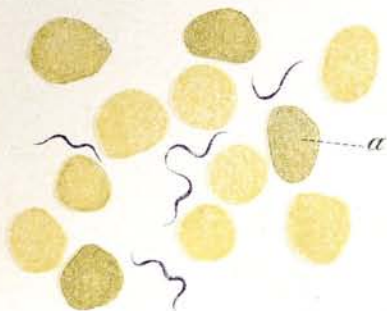
1



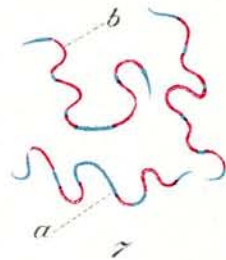
2



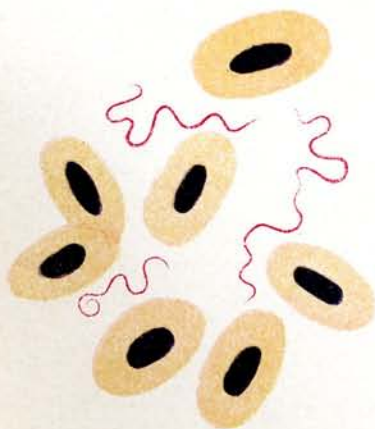
3



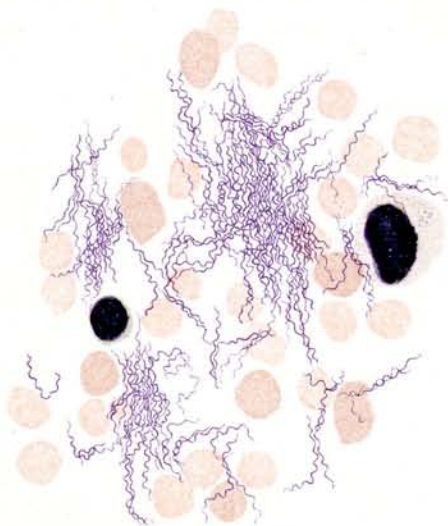
4




7



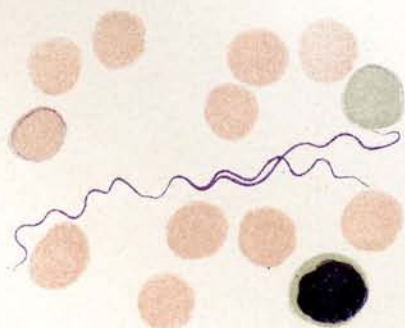
6



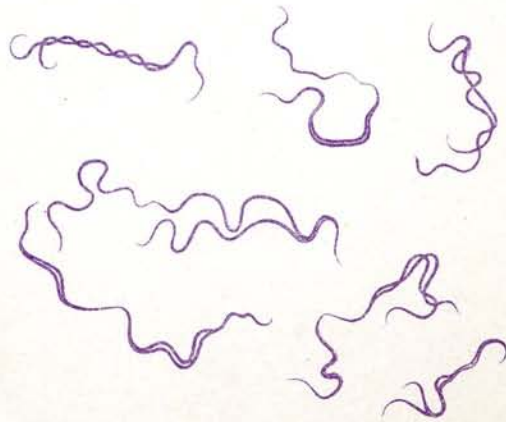
5



8



10



9

## Tafel 26.

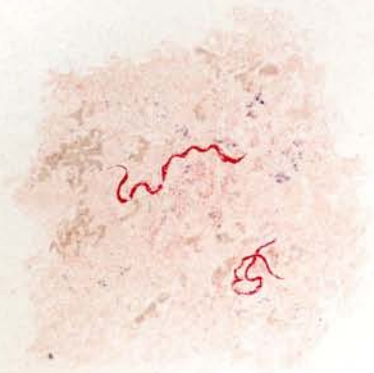### *Spirochaeta duttoni* Breinl.

Erreger des Zeckenfiebers oder Afrikanischen Rekurrens.

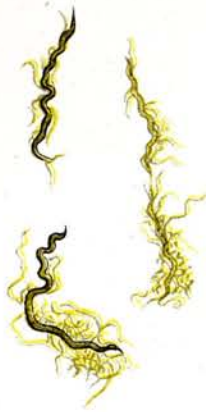
### *Spirochaeta recurrentis* Lebert.

Erreger des Europäischen oder Russischen Rekurrens.

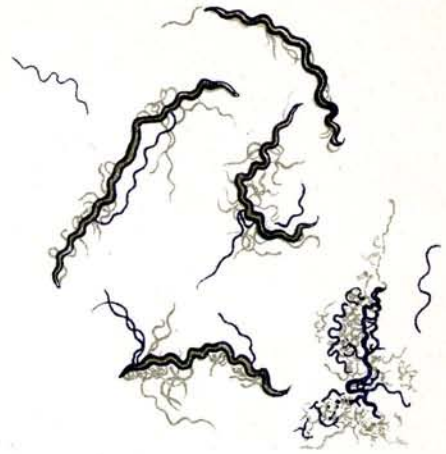1. ***Spirochaeta duttoni***. Spirochäten im Ei von *Ornithodoros moubata*. Ausstrichpräparat. Giemsa-Färbung. Die Spirochäten erscheinen etwas mazeriert.
2. „ Spirochäten aus Mäuseblut. Kurz abzentrifugiert und in 33% Alkohol mazeriert, Ausstrich versilbert nach Zettnow (Mayer präp.). Abgelöste Myophane.
3. „ Spirochäten aus Rattenblut. Mehrmals gewaschen und abzentrifugiert, Ausstrich versilbert nach Zettnow (Zettnow präp.). Abgelöste Myophane.
4. „ Lebertupfpräparat einer infizierten Maus
  - a) rotes Blutkörperchen
  - b) polychromatophil gefärbtes Blutkörperchen
  - c) Leukozyt
  - d) Eingerollte Spirochäte
  - e) Lymphozyt.
5. „ Eingerollte Formen aus Mäuseblut. Lebertupfpräparat, Giemsa-Färbung. Maus 24 Std. nach der Höhe des Anfalls getötet.
6. ***Spirochaeta recurrentis*** aus Rußland. Blutausstrich vom Mensch. Fuchsin-Färbung.
7. „ „ Blutausstrich aus infizierter Maus. Manson-Färbung.
  - a) Septierte Spirochätenform.
  - b) Polychromatophil gefärbtes Blutkörperchen.
8. „ „ Blutausstrich aus infizierter Ratte. Giemsa-Färbung. <sup>4 3/5</sup> Sehr starke Infektion. Sehr starke Leukozytose, Polychromatophilie, Mikro- und Makrozyten.
  - a) Leukozyten, b) Mikrozyt, c) Makrozyt, d) Blutplättchen, e) Polychromatophil gefärbte rote Blutkörperchen.



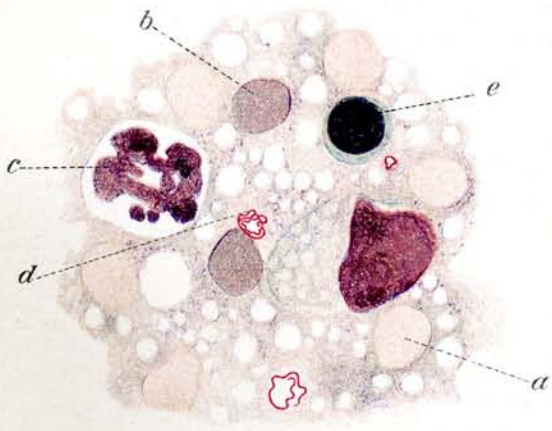
1



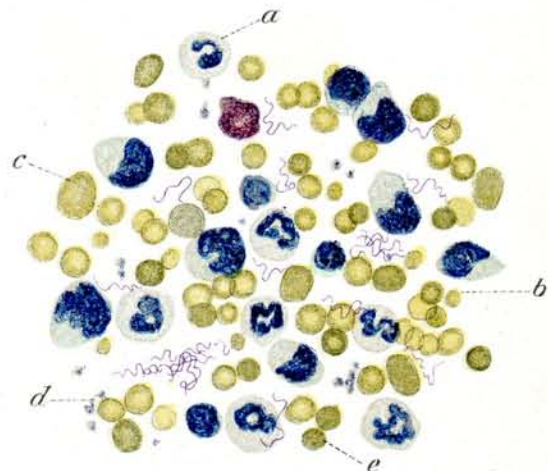
2



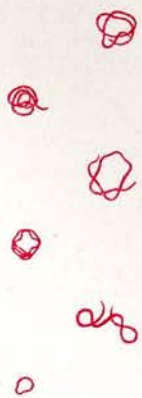3



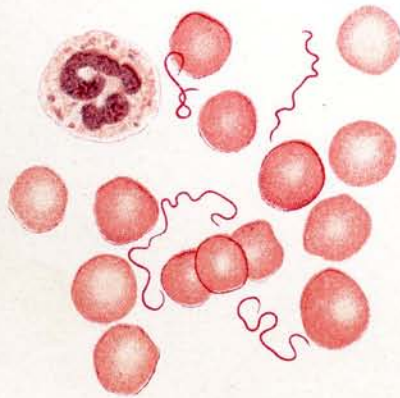
4



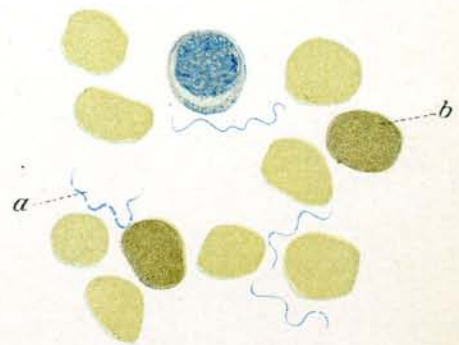
8



5



6



7

## Tafel 27.

### *Spirochaeta novyi* Schellack.

Erreger des Amerikanischen Rekurrens.

### *Spirochaeta carteri* Mackie.

Erreger des Indischen Rekurrens aus Bombay.

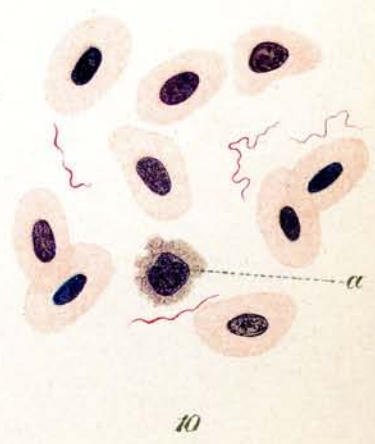
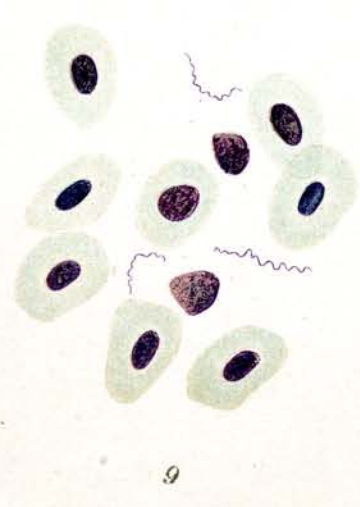

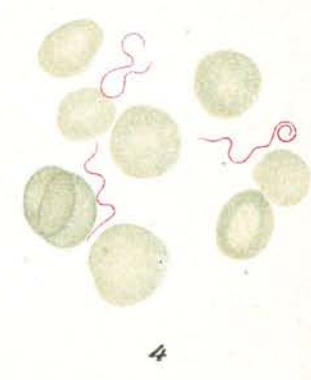
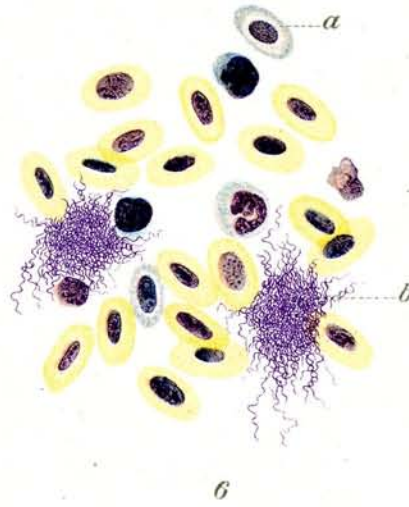
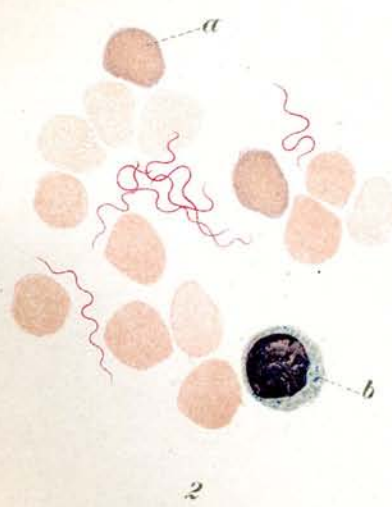
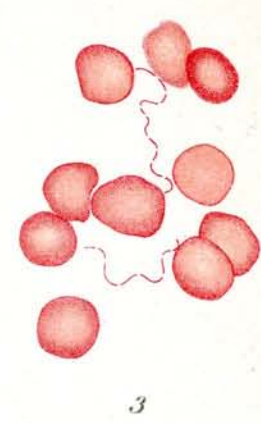
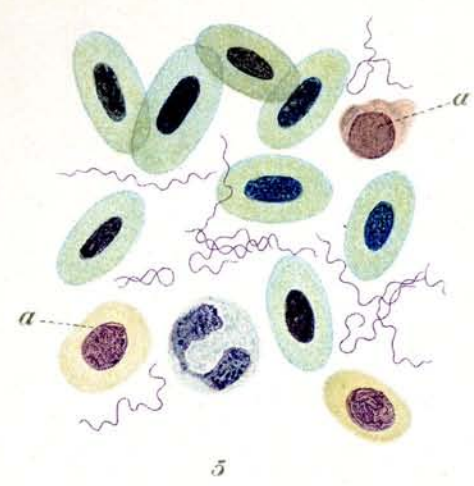
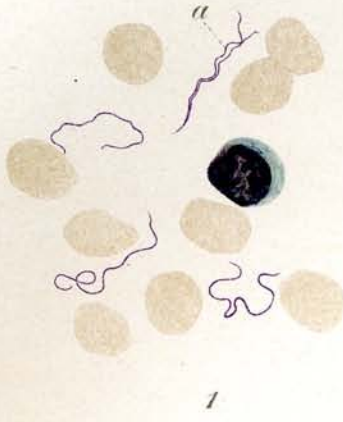
### *Spirochaeta gallinarum* Blanchard.

*Spirochaeta laverani* Breinl und Kinghorn.

*Spirochaeta pelamydis* R. O. Neumann.

*Spirochaeta gadi* R. O. Neumann.

1. ***Spirochaeta novyi***. Blut vom Mensch. (Deutschland; Laboratoriumsinfektion.) Ausstrichpräparat. Giemsa-Färbung.
  - a) Teilung der Spirochäten.
2. " " Blutausstrich von infizierter Maus.
  - a) Polychromatophil gefärbte rote Blutkörperchen,
  - b) Lymphozyt.
3. ***Spirochaeta carteri*** aus Bombay. Blutausstrich vom Mensch, Fuchsin-Färbung. Stark septierte Formen.
4. " " aus Bombay. Blutausstrich vom Mensch, Giemsa-Färbung.
5. ***Spirochaeta gallinarum*** aus Brasilien. Ausstrich aus Hühnerblut. Giemsa-Färbung.
6. " " Ausstrich aus Hühnerblut. Spontanagglutination gegen Ende des Anfalles.  $\frac{650}{T}$ .
  - a) Polychromatophil gefärbte Blutkörperchen.
  - b) Spirochätenagglomeration.
7. " " von jungem Huhn. Leberschnitt. Färbung nach Levaditi.
8. ***Spirochaeta laverani***. Ausstrich aus Mäuseblut. Manson-Färbung. Polychromatophilie.
9. ***Spirochaeta pelamydis***. Ausstrich aus dem Blut von *Pelamys sarda*. (Meeresfisch aus dem Golf von Neapel.)
10. ***Spirochaeta gadi***. Ausstrich aus dem Blut von *Gadus minutus* (Meeresfisch aus dem Golf von Neapel).
  - a) Zerfallender Lymphozyt.



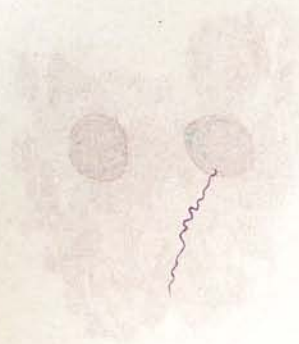
## Tafel 28.

*Framboesia tropica*. (*Spirochaeta pertenuis* Castellani.)


Mundspirochäten.

*Ulcus tropicum*. (*Spirochaeta schaudinni* v. Prowazek.)

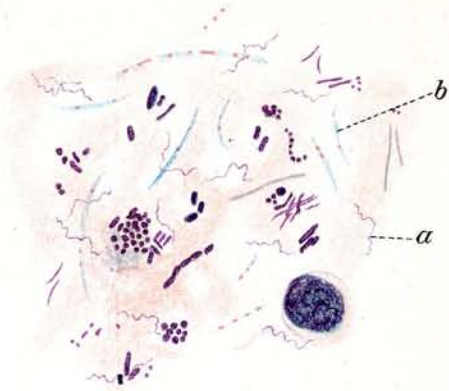
1. *Spirochaeta pertenuis* Castellani: „*Framboesia tropica*“. Ausstrich aus junger Papel eines Frambösiakranken (Ceylon). Giemsa-Färbung.
2. *Spirochaeta pertenuis*: Einzelindividuen aus Papelsaft eines Frambösiakranken (Java). Fuchsin-Färbung.
3. Spirochäten bei **Angina Vincenti**: Ausstrichpräparat. Giemsa-Färbung.
  - a) Spirochäten,
  - b) Bacillus fusiformis.
4. **Mundspirochäten**: Ausstrich von Material aus einem hohlen Zahn. Fuchsin-Färbung.
5. „ Ausstrich aus Mundbelag von einer Quecksilberstomatitis einer Negerin (Ostafrika). Giemsa-Färbung.
6. *Spirochaeta dentium* Koch: Aus einer Reinkultur in Serumbouillon (Mühlens präp.) Fuchsin-Färbung.
  - a) Einzelindividuen.
  - b) Konglomerat von Spirochäten.
7. Spirochäten bei **Ulcus tropicum**: *Spirochaeta schaudinni* v. Prowazek Ausstrichpräparat, Giemsa-Färbung. (Ostafrika.)



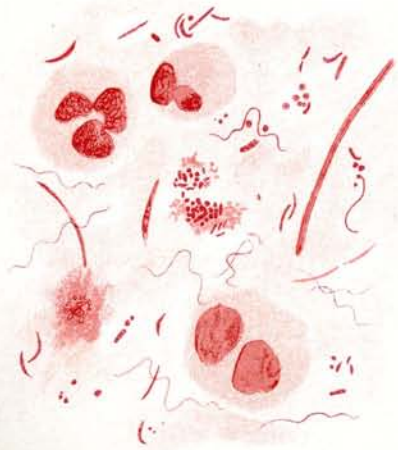
1



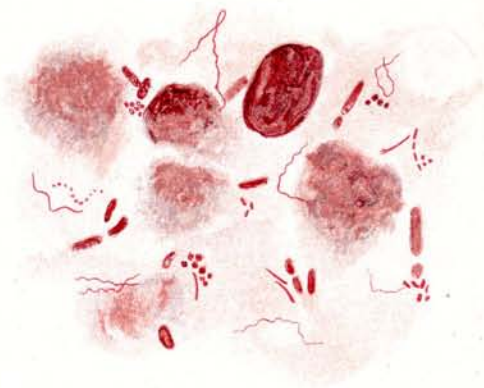2



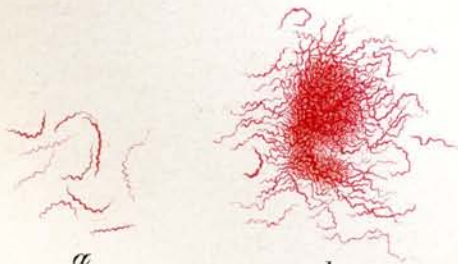
3



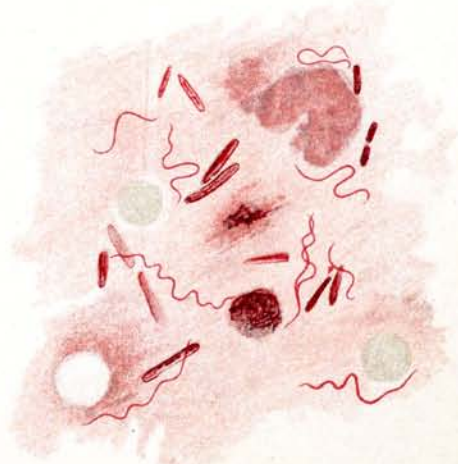
4



5



6



7



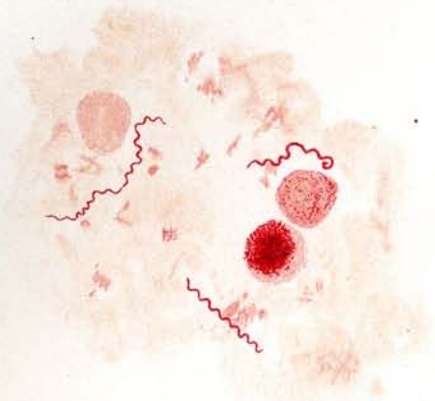
## Tafel 29.

### *Spirochaeta pallida* Schaudinn.

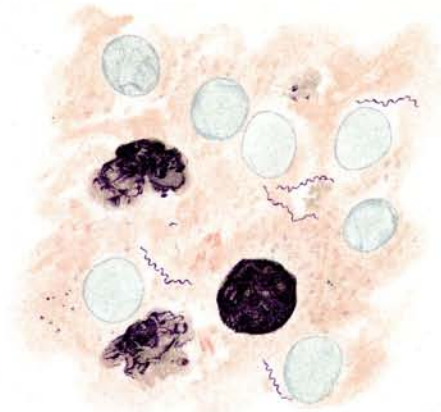
### *Spirochaeta refringens* Schaudinn.

$\frac{1000}{1}$ .

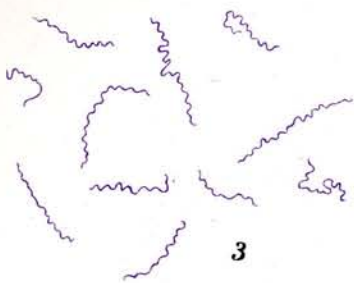
1. ***Spirochaeta pallida***: Ausstrich aus Papelsaft. Geißelfärbung nach Löffler. Durch das Beizen sind die Organismen stark aufgetrieben. Links oben 2 Spirochäten, die sich eben geteilt haben.
2.     "     "     "     Ausstrich aus der Leber eines kongenital luetischen Foetus. Giemsa-Färbung (Präparat von Schaudinn). Die Spirochäten präsentieren sich in ihrer natürlichen Dicke.
3.     "     "     "     Einzelindividuen aus Analpapelsaft. Giemsa-Färbung. Einzelne sind von erheblicher Länge.
4.     "     "     "     Schnittpräparat aus Nebenniere eines kongenital luetischen Foetus. Versilbert nach Levaditi.
5.     "     "     "     Schnittpräparat aus Leber eines kongenital luetischen Foetus.  $\frac{450}{1}$  Versilbert nach Levaditi.
6. ***Spirochaeta pallida* und *Spirochaeta refringens***: Ausstrich aus Analpapelsaft. Giemsa-Färbung.
  - a) Spir. refringens.
  - b) Spir. pallida.
7. **Der *Spirochaeta pallida* ähnliche Spirochäten (*Spirochaeta balanitidis* Hoffmann und v. Prowazek?)**: Ausstrich aus spitzem Kondylom. Giemsa-Färbung.
8. ***Spirochaeta refringens***: Einzelindividuen aus Analpapelsaft. Giemsa-Färbung.



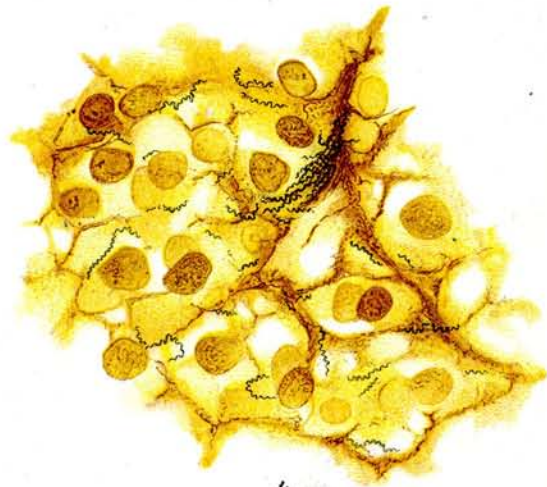1



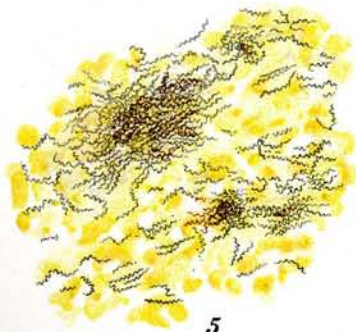2



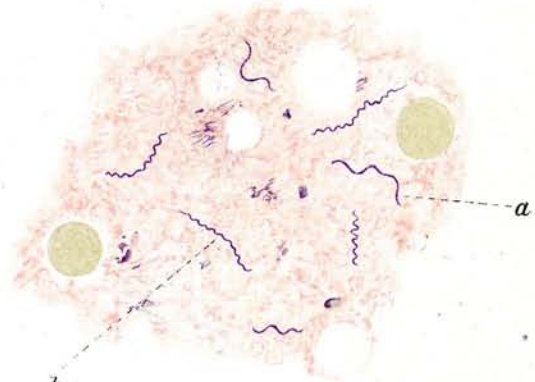
3



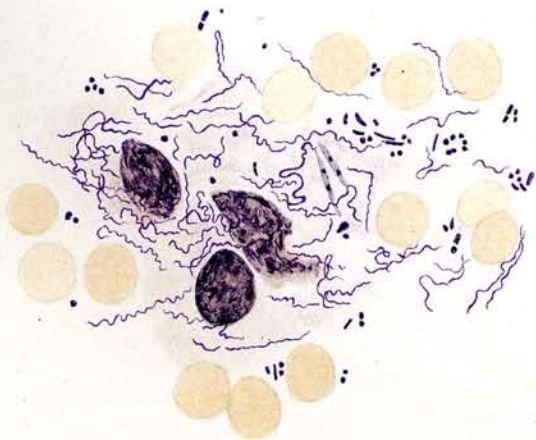
4



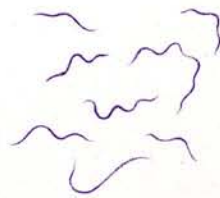
5



6



7



8

## Tafel 30.

### 1—16. *Ixodes ricinus* Linné.

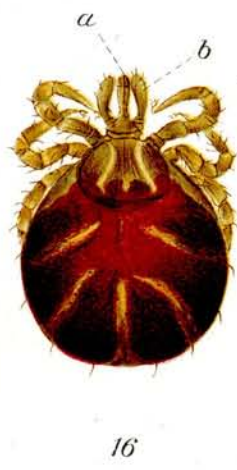
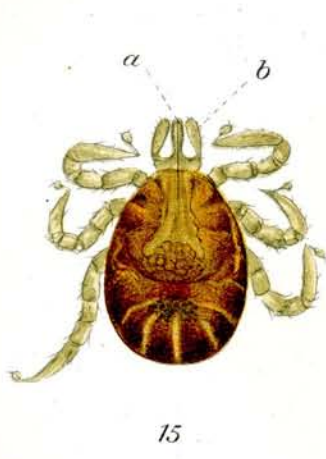
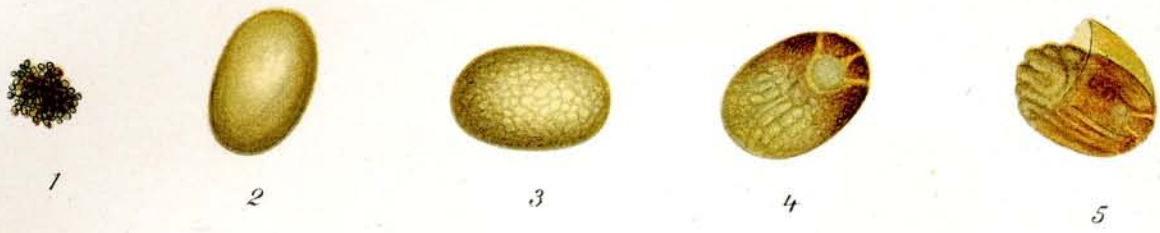
### 17—20. *Rhipicephalus appendiculatus* Neumann.

#### 1—16. *Ixodes ricinus* Linné.

1. Eier, 4 Wochen nach Ablage.  $\frac{4}{1}$ .
- 2—4. Eier in verschiedenen Reifestadien. Ca.  $\frac{4.5}{1}$ .
5. Platzendes Ei. Ca.  $\frac{4.5}{1}$ .
6. Junge Larve. ♀ Nat. Grösse.
7. Junges Männchen. Nat. Grösse.
8. Junges Weibchen. Nat. Grösse.
9. Älteres Weibchen Nat. Grösse.
10. Weibchen nach dem ersten Saugen. Nat. Grösse.
11. u. 12. Weibchen, Eier legend. Nat. Grösse.
13. Weibchen, 10 Tage nach Blutsaugen, Bauchseite. Nat. Grösse.
14. Dasselbe, Rückenseite. Nat. Grösse.
15. Larve, gerade aus dem Ei ausgeschlüpft, Rückenseite. Ca.  $\frac{4.5}{1}$ .
  - a) Mundteile, b) Palpen.
16. Larve, 3 Wochen alt, unmittelbar nach dem Saugen, Rückenseite. Ca.  $\frac{4.5}{1}$ .

#### 17—20. *Rhipicephalus appendiculatus* Neumann.

17. Weibchen, Rückenseite. Nat. Grösse.
18. Dasselbe. Ca.  $\frac{9}{1}$ .
  - a) Palpen, b) Kragen, c) Rückenschild, d) Ocelle (Auge ?).
19. Männchen, Rückenseite. Nat. Grösse.
20. Dasselbe. Ca.  $\frac{1.2}{1}$ .
  - a) Palpen, b) Kragen, c) Ocelle (Auge ?).



## Tafel 31.

1—5. **Argas miniatus** Koch.

6—7. **Argas persicus** Oken.

8—20. **Ornithodoros moubata** Murray.

Fig. 1—5 **Argas miniatus** Koch.

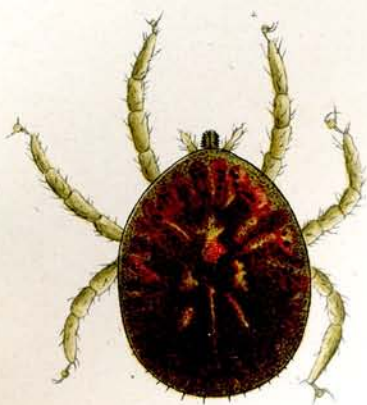
1. Eier 14 Tage nach dem Ablegen. Nat. Grösse.
2. Junge Larve nach dem erstem Saugen. Rückenseite. Nat. Grösse.
3. Dasselbe. Bauchseite. Nat. Grösse.
4. Larve nach erster Häutung und 3 Tage nach dem Blutsaugen; Rückenseite; bei durchfallendem Licht gemalt.  $\frac{12}{1}$ .
5. Dasselbe, 10 Tage nach dem Blutsaugen, Bauchseite; bei durchfallendem Licht gemalt.  $\frac{12}{1}$ .

Fig. 6. **Argas persicus** Oken. Rückenseite. Bei auffallendem Licht gemalt. Nat. Grösse.

Fig. 7. Dasselbe. Rückenseite. Bei durchfallendem Licht gemalt.  $\frac{6}{1}$ .

Fig. 8—20. **Ornithodoros moubata** Murray.


8. Eigelege. Nat. Grösse.
9. Larve in der Eihülle, 6 beinig. Nat. Grösse.
10. Dasselbe. Ca.  $\frac{18}{1}$ .
11. Junge Nymphe 8 beinig. Nat. Grösse.
12. Ältere Nymphe Nach dem ersten Blutsaugen. Nat. Grösse.
13. Dasselbe noch älteres Stadium, Rückenseite. Nach 2 maliger Häutung. Nat. Grösse.
14. Dasselbe. Bauchseite. Nat. Grösse.
15. Junge Zecke, geschlechtsreif. Nat. Grösse.
16. Alte Zecke. Rückenseite. Nat. Grösse.
17. Dasselbe. Bauchseite. Nat. Grösse.
18. Dasselbe. ♀ Rückenseite. Bei auffallendem Licht gemalt.  $\frac{6}{1}$ .
19. Dasselbe. ♀ Bauchseite. Bei auffallendem Licht gemalt.  $\frac{6}{1}$ .
  - a) Sauger, b) Palpen, c) Genitalöffnung, d) After.
20. Mundteile, von der Bauchseite gesehen. Ca.  $\frac{45}{1}$ .
  - a) Hypostom, b) Mandibeln (Cheliceren) mit zurückgezogenen Hafthaken, c) hinter dem Hypostom liegend, aber auf dem Bilde durchscheinend, d) Kragen oder Kinnplatte, e) Palpen.



4



5



1

2

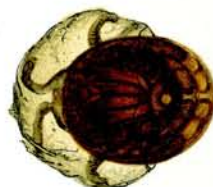3



6



9



10



7



18



8



12

11



13



15



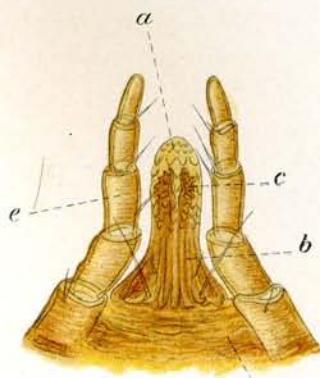
14



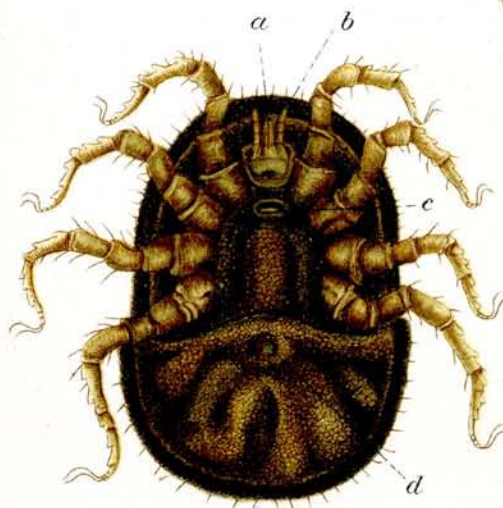16



17



20

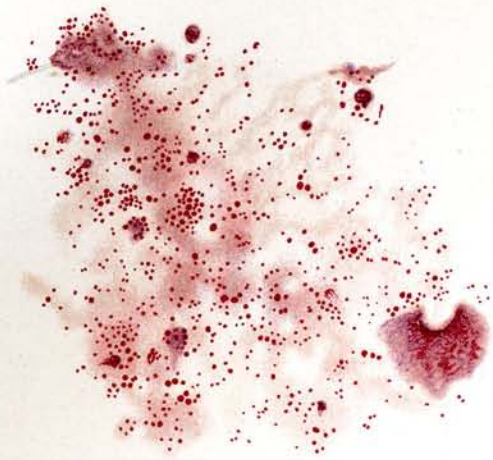

19

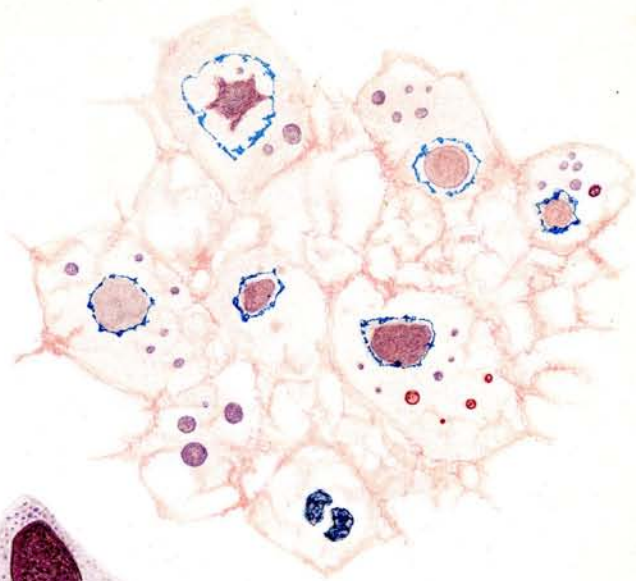
## Tafel 32.

### Chlamydozoa.

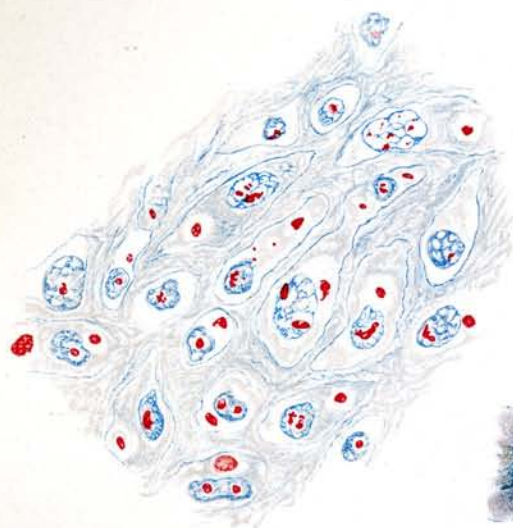
1. **Variolakörperchen.** Variola, Pustelinhalt filtriert durch Kolloidschicht (3% Agar), Löffler-Färbung.  $\frac{1000}{1}$ .
2. **Variola.** Schnitt durch Leber (Nekrose-Herd) eines am 6. Krankheitstage verstorbenen Negers; (D.-O.-Afrika). Guarnierische Körperchen. Hämatoxylin-Eosin-Färbung.  $\frac{1000}{1}$ .
3. **Vaccine.** Schnitt durch Pocken-Pustel vom Mensch; Guarnierische Körperchen. Borrel'sche Färbung.  $\frac{1000}{1}$ .
4. **Vaccine.** Zelle aus Kaninchen-Cornea mit jungen Guarnierischen Körperchen. Giemsa-färbung.  $\frac{1000}{1}$ .
5. " Tupfpräparat von Kaninchen-Cornea mit Vaccine geimpft; kleine Einschlüsse. Mallory-Färbung.  $\frac{1000}{1}$ .
6. " Schnitt durch Kaninchen-Cornea mit Guarnierischen Körperchen. Mallory Färbung.  $\frac{1000}{1}$ .
7. u. 8. **Trachom.** Trachomkörperchen in Epithelzellen. Original-Präparat aus Sumatra von v. Prowazek. Giemsa-färbung.  $\frac{1000}{1}$ .
9. **Lyssa.** Negrische Körperchen in Zellen des Ammonshorns des Hundes.  $\frac{1000}{1}$ .
10. **Epithelioma contagiosum** der Tauben. Intakte Epithelzelle mit Epitheliomakörperchen.  $\frac{1000}{1}$ .
11. 12. " " " " Epitheliomakörperchen in filtriertem Virus; Filter-rückstand.  $\frac{1000}{1}$ .



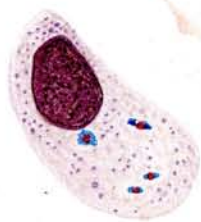1



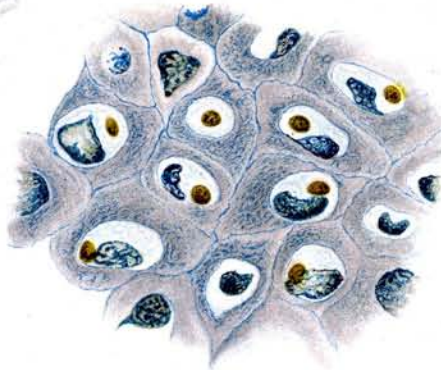
2



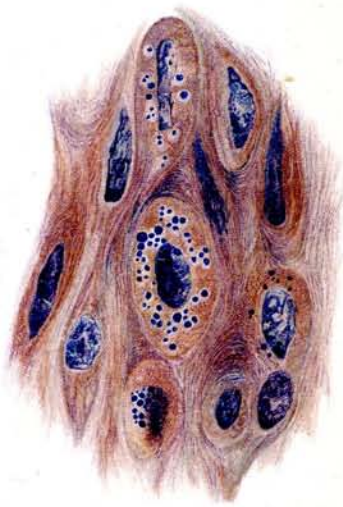
3



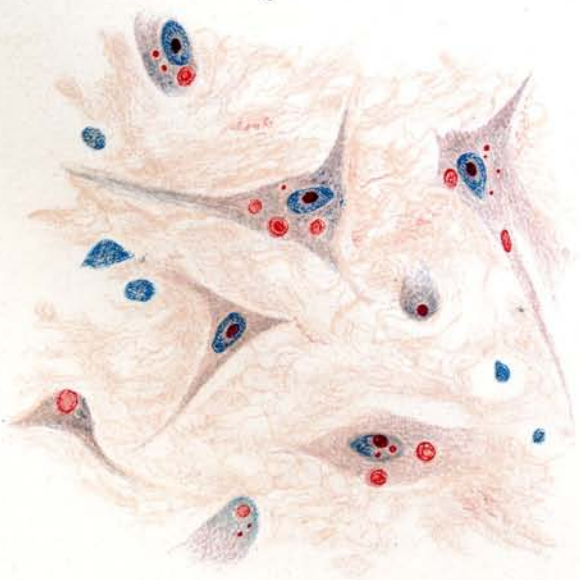
4



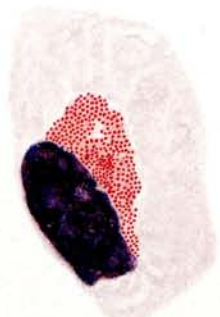
6



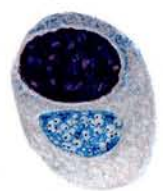
5



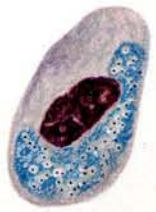9



10



7



8



11



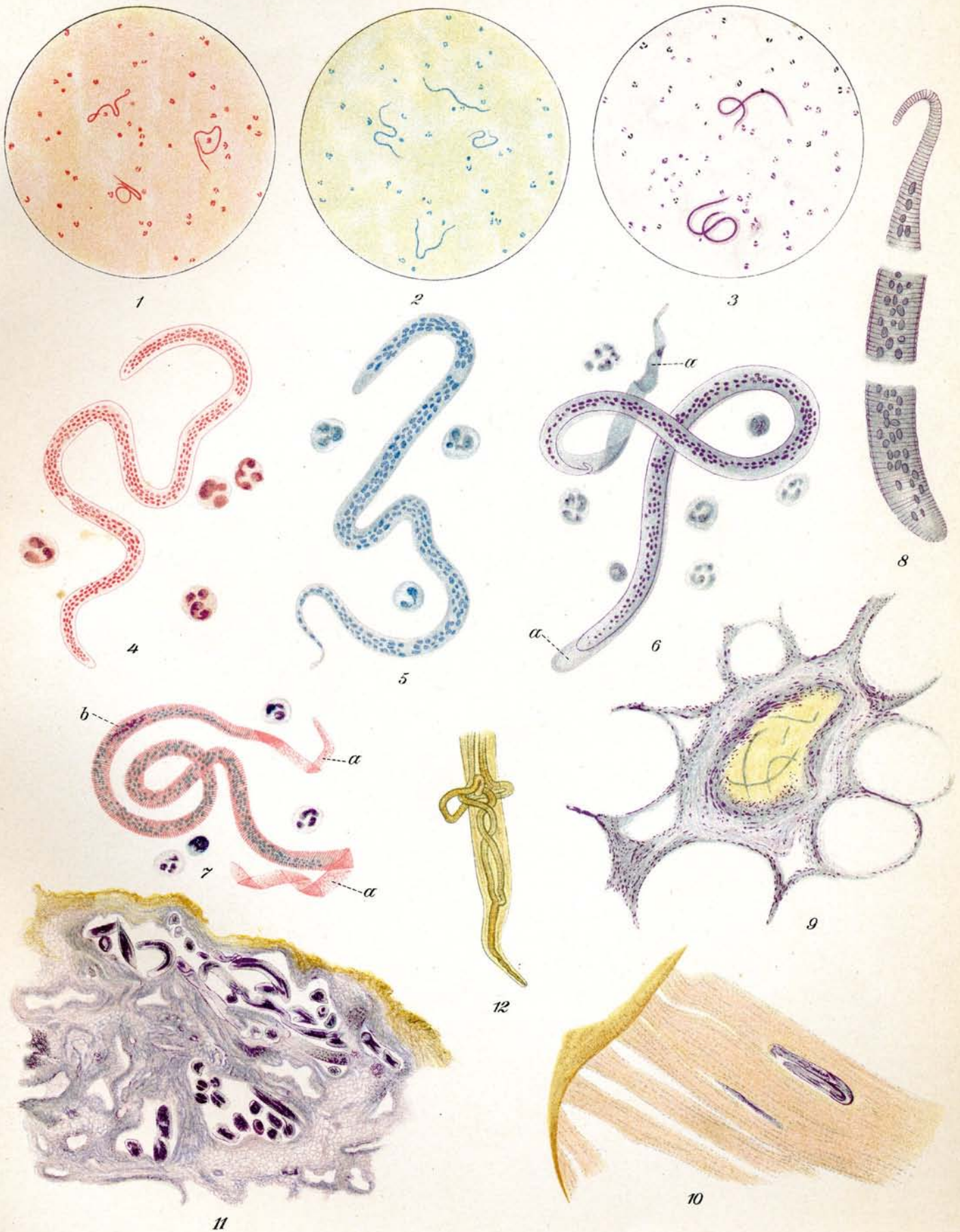
12



### Tafel 33.

1. u. 4. *Microfilaria perstans* Manson.  
 2. u. 5. *Microfilaria demarquayi* Manson.  
 3. 6.—10. *Microfilaria nocturna* Manson.  
 11. u. 12. *Filaria bancrofti* Cobbold.

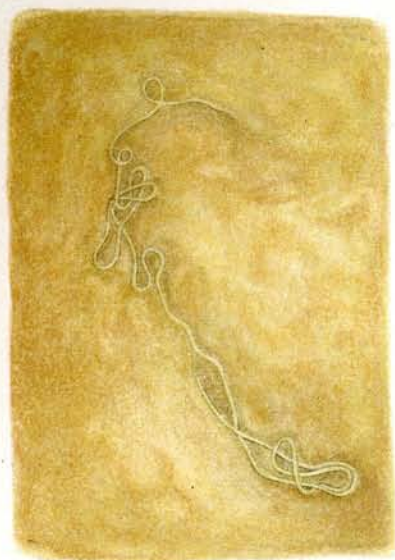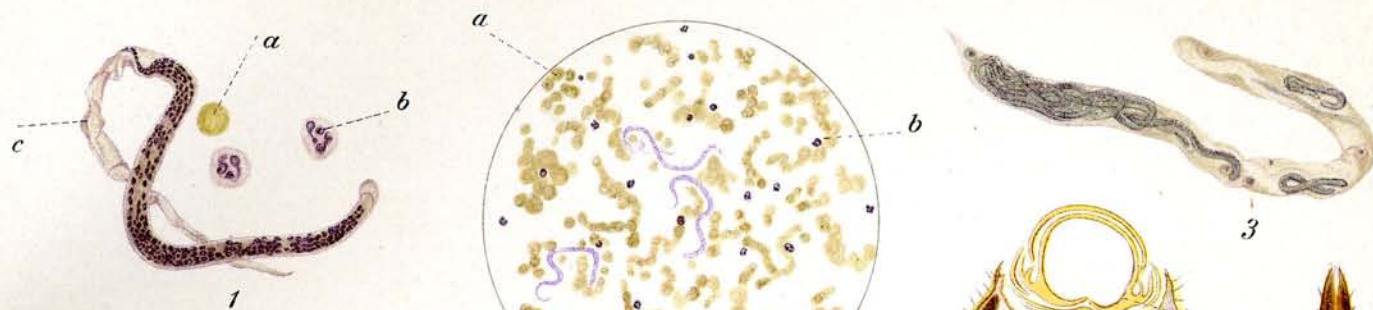
- I. ***Microfilaria perstans* Manson.** Blutausstrich ca.  $\frac{80}{1}$  mit sehr verdünntem Fuchsin gefärbt.
2. „ ***demarquayi* Manson.** „ ca.  $\frac{80}{1}$  mit Methylenblau gefärbt.
3. „ ***nocturna* Manson.** „ ca.  $\frac{80}{1}$  mit Scheide, mit sehr verdünntem Gentianaviolett gefärbt.
4. „ ***perstans* aus Blut** ca.  $\frac{435}{1}$  mit sehr verdünntem Fuchsin gefärbt.
5. „ ***demarquayi* aus Blut** ca.  $\frac{435}{1}$  mit Methylenblau gefärbt.
6. „ ***nocturna* aus Blut** ca.  $\frac{435}{1}$  mit Scheide, mit sehr verdünntem Gentianaviolett gefärbt.  
 a) Scheide.
7. „ „ „ „ Scheide, Ringelung und Innenkörper sind sichtbar, Giemsa-Färbung ca.  $\frac{300}{1}$   
 a) Scheide.  
 b) Innenkörper.
8. „ „ „ „ Kopfstück — Mittelstück — Endstück ca.  $\frac{1000}{1}$ .
9. „ „ „ Schnitt durch Lunge; mehrere Exemplare in einem Blutgefäß ca.  $\frac{60}{1}$ .
10. „ „ „ Larve in Brustmuskel von *Culex*, 18 Tage nach dem Saugakt (Orig. Präp. von Manson) ca.  $\frac{100}{1}$ .
- II. ***Filaria bancrofti* Cobbold.** Schnitt durch den Samenstrang ca.  $\frac{100}{1}$ . Viele Filarien im Schnitte getroffen.
12. „ „ „ Vorderende; etwas gequetscht wodurch einige Schlingen des Genitaltractus seitlich herausgetreten sind. Die rundliche Anschwellung an der Spitze des Vorderendes ist hier nicht sichtbar. (Vergl. Seite 368.)



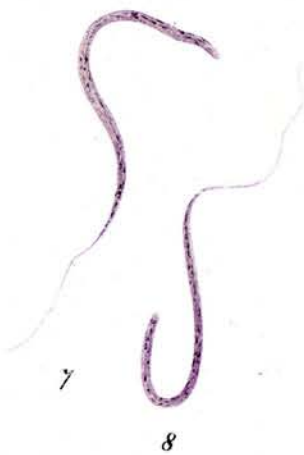
## Tafel 34.

1. u. 2. *Microfilaria immitis* Leidy.  
 3.—5. *Dirofilaria immitis* Leidy.  
 6. *Dirofilaria recondita* Grassi.  
 7. u. 8. *Microfilaria medinensis* Linné.  
 9. *Dracunculus medinensis* Linné.  
 10. *Onchocerca volvulus* Leuckart.  
 11. u. 12. *Loa loa* Guyot.

1. *Microfilaria immitis* Leidy. Ausstrich aus Hundeblood ca.  $\frac{300}{1}$  mit Haematoxylin gefärbt. Die Filarie liegt in einer Scheide.
  - a) Rotes Blutkörperchen
  - b) Weisses Blutkörperchen
  - c) Scheide.
2. " " " Ausstrich aus Hundeblood ca.  $\frac{80}{1}$  mit Haematoxylin gefärbt. (Dar-es-salam).
  - a) Rote Blutkörperchen
  - b) Weisse Blutkörperchen.
3. *Dirofilaria immitis* Leidy. Erwachsene Filarien in einem Malpighischen Gefäss aus Anopheles. ca.  $\frac{30}{1}$  mit Haematoxylin gefärbt, 11 Tage nach dem Saugen von infiziertem Blut.
4. " " " Querschnitt durch den Rüssel von Anopheles. In der Rüsselscheide 6 Filarien, die durchschnitten wurden. ca.  $\frac{150}{1}$  mit Haematoxylin gefärbt. Vergl. auch Tafel 21. Fig. 7.
  - a) Rüsselscheide
  - b) Durchschnitene Filarien
  - c) Stechapparat.
5. " " " Rüsselscheide von Anopheles mit eingelagerten erwachsenen Filarien. ca.  $\frac{25}{1}$  mit Haematoxylin gefärbt.
6. *Dirofilaria recondita* Grassi. Hundehaut. Die Filarie liegt dicht unter der Oberhaut im Gewebe. Nat. Grösse. Fast freipräpariert.
7. 8. *Microfilaria medinensis* Linné. Larven aus Cyclops. ca.  $\frac{80}{1}$  mit Hämatoxylin gefärbt.
9. *Dracunculus medinensis* Linné. Erwachsene Filarie vom Mensch. Nat. Grösse.
10. *Onchocerca volvulus* Leuckart. Querschnitt durch einen Filarientumor des Menschen. ca.  $\frac{4}{1}$  mit Haematoxylin gefärbt. Die unzähligen Filarien sind teils längs, teils quer getroffen.
  - a) Filarien
  - b) Tumormasse.
11. *Loa loa* Guyot. Menschliche Haut. Nat. Grösse. Spirituspräparat. Weibliches Exemplar der Filarie.
12. " " " Menschliche Haut. Nat. Grösse. Spirituspräparat von Dr. Külz, Kamerun. Verkalkte Filarie. Das Gewebe geht über die abgestorbene und verkalkte Filarie hinweg, so dass ein wulstiger Gewebestrang entsteht.

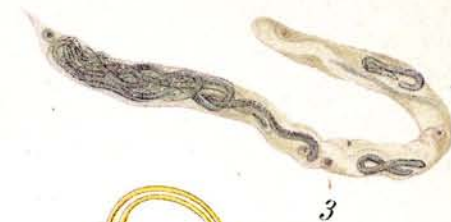

6

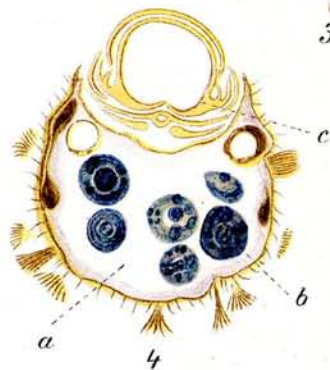

7

8



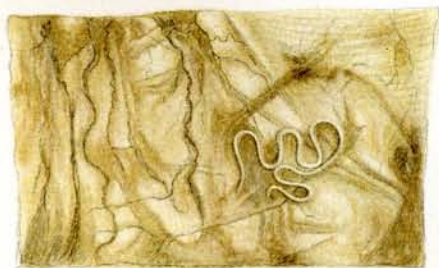
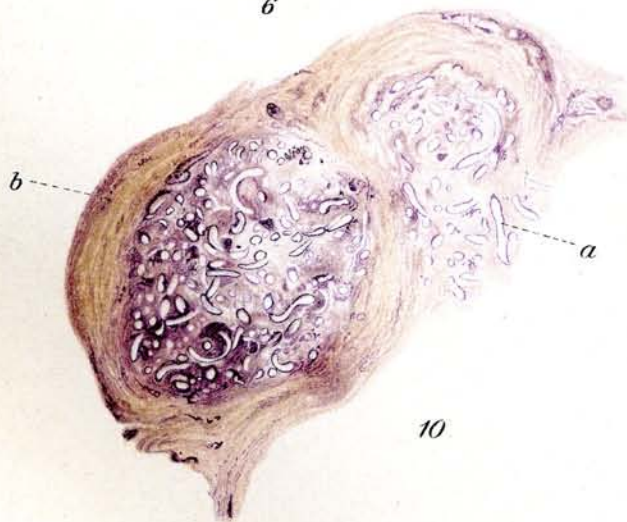3



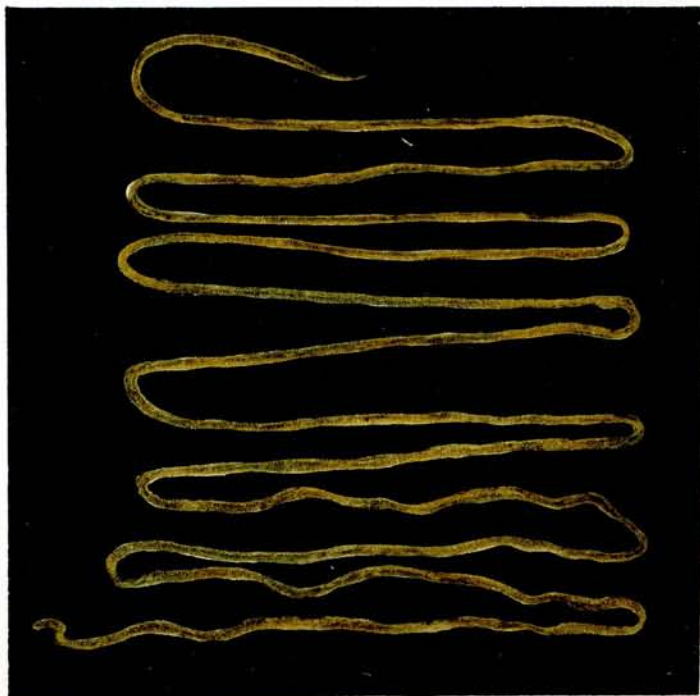12



5



11



9

## Tafel 35.

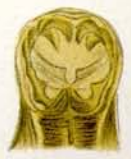1.—3. 8.—10. 14. u. 15. *Ankylostoma duodenale* Dubini.

4.—6. 6.—13. *Necator americanus* Stiles.

7. *Ankylostoma caninum* Looss.

Die Figuren 1—11 sind alle nach Originalpräparaten gezeichnet, welche gewaschen und mit Glycerinalkohol transparent gemacht worden waren. Die Präparate sind nicht gefärbt, zeigen aber nach der Präparation einen gelblich-bräunlichen Ton. Fig. 3—8, 12, 13 sind nach Originalen unter Zugrundelegung der von Looss (Records of the Egyptian Government School of Medicine) gegebenen Abbildungen gezeichnet.

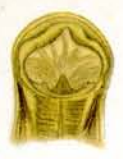1. *Ankylostoma duodenale* ca.  $\frac{3}{1}^0$ . Kopf von vorn mit halbeiförmiger Mundöffnung und je zwei in die Mundhöhle zurückgebogenen Zähnen. Die beiden mittelsten Zähne haben noch jeder ein kleines akzessorisches Zähnchen.
2. Dasselbe ca.  $\frac{3}{1}^0$ . Kopf halb von der Seite. Die Mundöffnung ist schräg zur Rückenfläche geneigt.
3. Dasselbe ca.  $\frac{4}{1}^5$ . Kopf von vorn.  
a) Mundöffnung, b) Mundkapsel, c) Zähne, d) Akzessorische Zähnchen, e) Kopfpapillen.
4. *Necator americanus* ca.  $\frac{3}{1}^0$ . Kopf von vorn mit fast kugeliger Mundöffnung, aber ohne Zähne. Diese werden ersetzt durch zwei schneidende Platten.
5. Dasselbe ca.  $\frac{3}{1}^0$ . Kopf halb von der Seite. Da der Kopf stark nach der Rückenseite gekrümmt ist, sieht man an frischen Exemplaren fast stets den Kopf in der bezeichneten Weise liegen.
6. Dasselbe ca.  $\frac{4}{1}^5$ . Kopf von vorn.  
a) Mundöffnung, b) Schneidende Platten, c) Kopfpapillen.
7. *Ankylostoma caninum* ca.  $\frac{4}{1}^5$ . Kopf von vorn. Der Kopf von *Ankylostoma caninum* charakterisiert sich durch die doppelte Reihe von je 3 Zähnen.  
a) Mundöffnung, b) Mundkapsel, c) Zähne, d) Kopfpapillen.
8. *Ankylostoma duodenale* ca.  $\frac{4}{1}^5$ . Hinteres Endstück des erwachsenen Weibchens  
a) Anus, b) Rektum, c) Vorstreckbares „Spitzchen“ (Spina).
9. Dasselbe ca.  $\frac{2}{1}^0$ . Hinteres Endstück des erwachsenen Männchens. Es erweitert sich im Gegensatz zum Endstück des Weibchens zu einem glockenartigen Gebilde, welches als Bursa copulatrix bezeichnet wird. Unter der durchsichtigen schirmartigen Membran sieht man die „Costae“, fingerförmige Fortsätze des Leibes. Durch die Anal- und Genitalöffnung treten die Spicula hervor, die bei *Ankylostoma* spitz auslaufen.  
a) Bursa copulatrix, b) Costae, c) Spicula.
10. Dasselbe ca.  $\frac{4}{1}^5$ . Hinteres Endstück des erwachsenen Männchens. Zeigt die zusammengeklappte Bursa und die für *Ankylostoma duodenale* charakteristische Lage, Form und Zahl der Costae. Die schwach gelblich gezeichneten Costae liegen auf der entgegengesetzten Seite. Die Spicula sind weggelassen.  
a) Bursa copulatrix, b) Costae.
11. *Necator americanus* ca.  $\frac{2}{1}^0$ . Hinteres Endstück des erwachsenen Männchens. Es liegen bei *Necator americanus* ähnliche Verhältnisse vor wie bei *Ankylostoma*. Die beiden Spicula liegen aber dicht nebeneinander und haben am Ende einen harpunenartigen Haken.  
a) Bursa copulatrix, b) Costae, c) Spicula.
12. Dasselbe ca.  $\frac{2}{1}^0$ . Hinteres Endstück des erwachsenen Männchens. Zeigt den Verlauf und die Insertion der Spicula.  
a) Bursa copulatrix, b) Costae, c) Spicula, d) Anal- und Genitalöffnung.



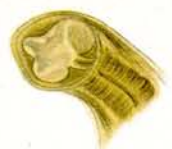1



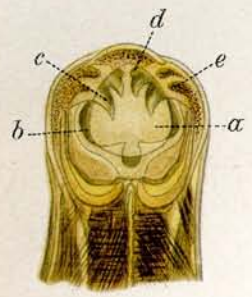
2



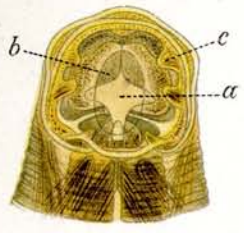
4



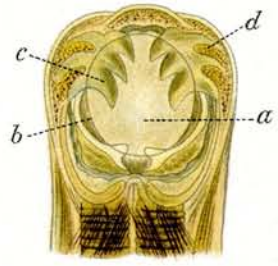
5



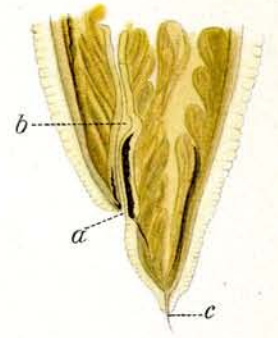
3



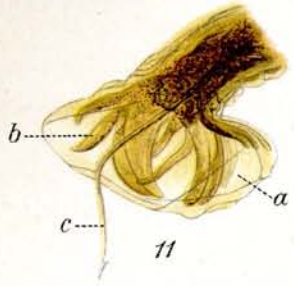
6



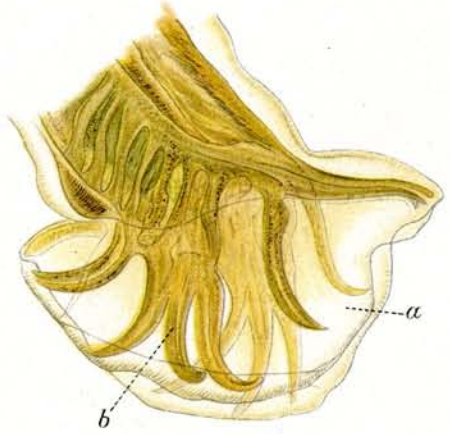
7



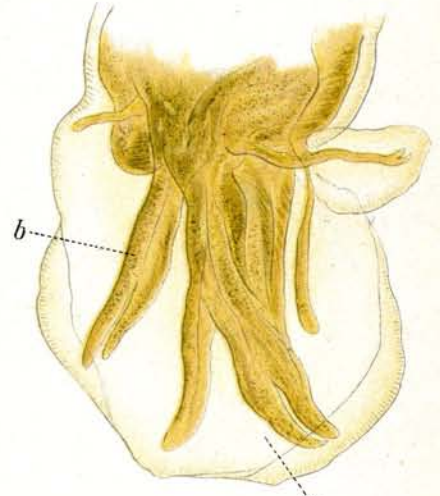
8



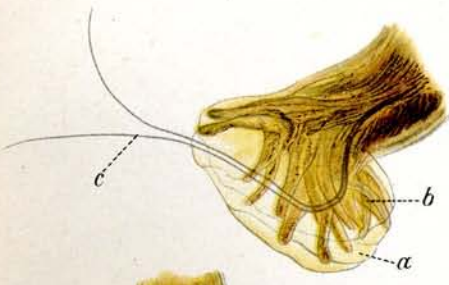
11



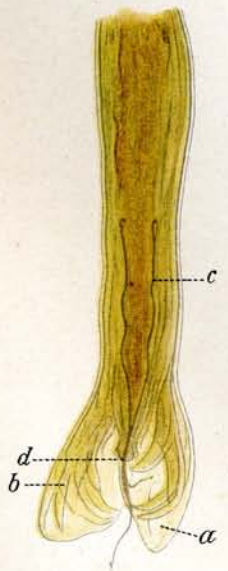
10



13



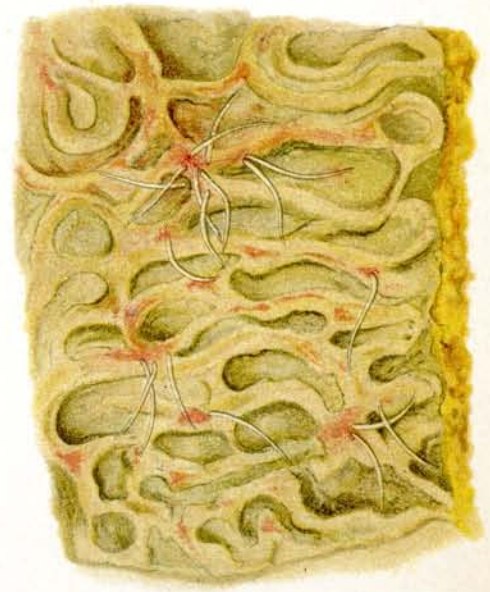9



12



14



15

### Tafel 35. (Fortsetzung.)

13. **Dasselbe** ca.  $\frac{4}{1}$ . Hinteres Endstück des erwachsenen Männchens. Zeigt die für *Necator americanus* charakteristische Lage, Form und Zahl der Costae. Es ist nur eine Hälfte gezeichnet. Die gegenüberliegende Partie der Costae nebst dem andern Blatt der glockenförmigen Bursa ist weggelassen. Ebenso sind die Spicula nicht eingezeichnet.  
a) Bursa copulatrix, b) Costae.
14. **Ankylostoma duodenale** ca.  $\frac{3}{1}$ . Hämotoxylinfärbung.  
Schnitt durch die Darmwand eines an Ankylostomiasis gestorbenen Mannes. Der Schnitt hat ein Ankylostomaweibchen getroffen, welches fest an dem submukösen Gewebe haftet und dasselbe frißt. In der Mundhöhle sitzt ein Teil des abgebissenen Gewebes.
15. **Dasselbe**. Darm eines an Ankylostomiasis gestorbenen Mannes. Nat. Größe. Direkt nach der Sektion gezeichnet.  
Charakteristisch ist die starke Anämie der Darmschleimhaut. Auf der Höhe der Falten finden sich zahlreiche hämorrhagische Stellen, wo die Ankylostomen teils gesessen haben, teils noch fest haften.

## Tafel 36.

1.—12. 22. 23. *Ankylostoma duodenale* Dubini.

14.—16. 24. *Necator americanus* Stiles.

19.—21. *Ankylostoma caninum* Looss.

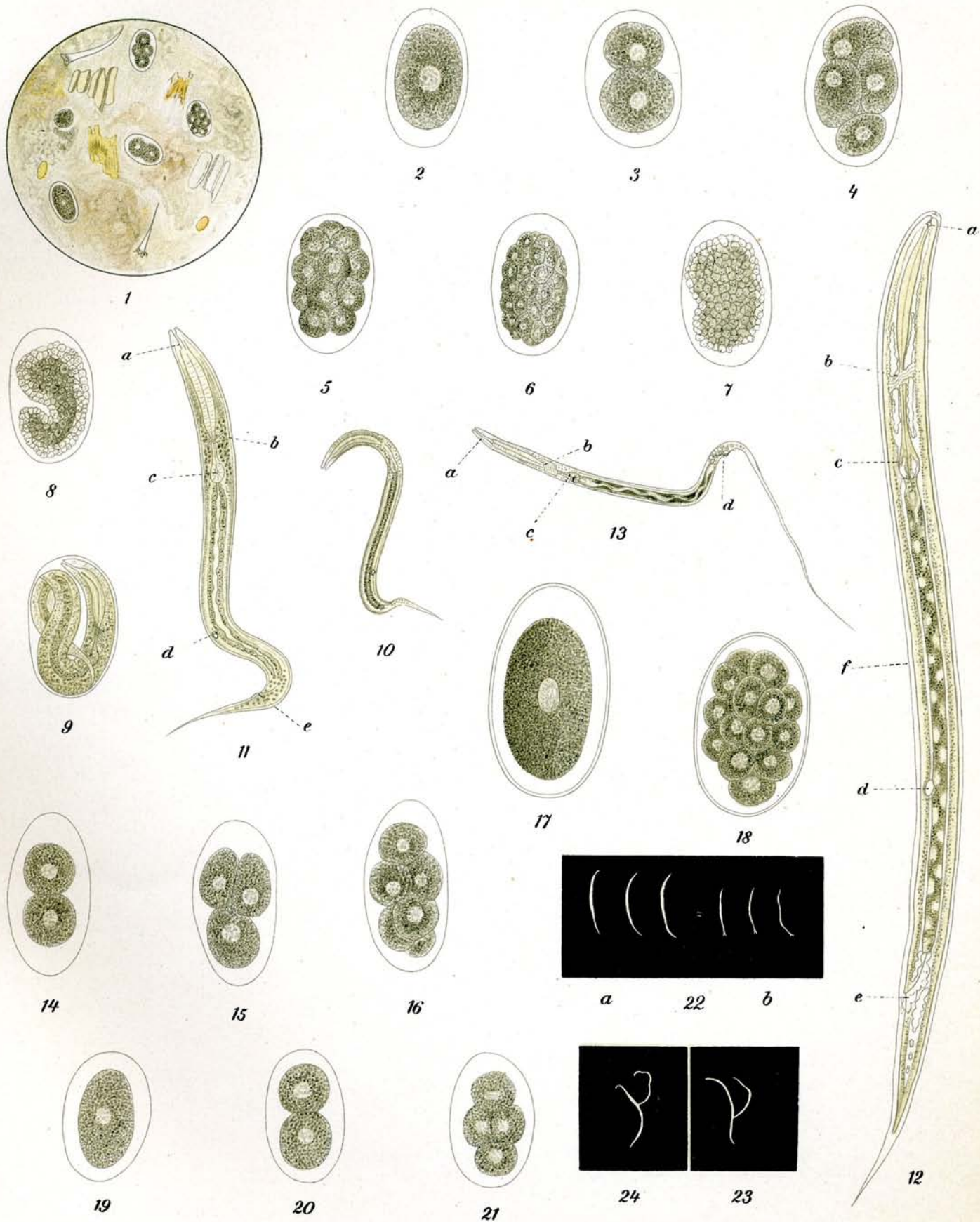
17. u. 18. *Triodontophorus minor* Looss.

13. *Sclerostomum vulgare* Looss.

1.—12. 22. 23. *Ankylostoma duodenale* Dubini.

1. Frischer menschlicher Stuhl von Ankylostomakranken; ungefärbt, ca.  $\frac{7}{1}^0$ .  
Vier Eier in verschiedener Embryonalentwicklung. Im menschlichen Darm kommt es nur bis zur vierfachen, höchstens achtfachen Furchung, aber nicht bis zur fertigen Ausbildung der Larve im Ei.
- 2.—9. Verschiedene Stadien der Embryonalentwicklung im Ankylostoma-Ei ungefärbt, ca.  $\frac{21}{1}^0$ .
  2. ungeteilter Eihalt,
  3. Zweiteilung,
  4. Vierteilung,
  5. Sechszehnteilung,
  6. Vierundsechzigteilung.
  7. Der Eihalt hat sich in unzählige Zellen geteilt und es tritt nunmehr die Form der jungen Larve bereits hervor. An der Peripherie erscheint eine Lage heller Zellen.
  8. Die Form der jungen Larve wird deutlicher. Die innere Zellmasse ist von einer doppelten Lage heller Zellen umgeben.
  9. Vollständig ausgebildete Larve im Ei; findet sich nur im Stuhl, der bereits eine gewisse Zeit (2—5 Tage, je nach Temperatur) gestanden hat.
10. Eben aus dem Ei ausgeschlüpfte Larve, ungefärbt, ca.  $\frac{9}{1}^0$ .
11. Dasselbe. Stärker vergrößert, ca.  $\frac{21}{1}^0$ .
  - a) Mundöffnung, b) Nerven, c) Oesophagus, d) Genitalöffnung, e) Analöffnung.
12. Erwachsene Larve, ungefärbt, ca.  $\frac{21}{1}^0$ .
  - a) Mundöffnung, b) Nerven, c) Oesophagus, d) Genitalöffnung, e) Analöffnung, f) Scheide.  
Die ganze Larve wird von einer Scheide umhüllt, sie ist „enzystiert“.
13. *Sclerostomum vulgare* Looss. Darmparasit des Pferdes.  
Eben aus dem Ei ausgeschlüpfte Larve, ungefärbt, ca.  $\frac{9}{1}^0$ . Die Mundöffnung ist länger als die von *Ankylostoma* und besonders charakteristisch ist der sehr lange Schwanzteil.
  - a) Mundöffnung, b) Nerven, c) Oesophagus, d) Analöffnung.
- 14.—16. *Necator americanus* Stiles.  
Verschiedene Stadien der Embryonalentwicklung im Necatorei; ungefärbt, ca.  $\frac{21}{1}^0$ .  
Die Eier vom *Necator americanus* sind im Mittel ein wenig größer als die vom *Ankylostoma* und an den Polen stärker verjüngt.
17. 18. *Triodontophorus minor* Looss. Darmparasit von Pferd und Esel.  
Verschiedene Stadien der Embryonalentwicklung im *Triodontophorusei*; ungefärbt, ca.  $\frac{21}{1}^0$ . Die Eier sind viel größer als *Ankylostomaeier*, zeigen doppelte Kontur und eine stärkere, etwas graugelblich gefärbte Granulation.
- 19.—21. *Ankylostoma caninum* Looss.  
Verschiedene Stadien der Embryonalentwicklung im Ei von *Ankylostoma caninum*, ungefärbt, ca.  $\frac{21}{1}^0$ . Die Eier sind kleiner als die von *Ankylostoma duodenale*, haben aber etwa dieselbe rundovale Form.
22. *Ankylostoma duodenale*.
  - a) Weibchen in natürlicher Größe, b) Männchen in natürlicher Größe.  
Die Farbe von beiden ist schmutzig weiß bis graugelblich. Die Weibchen sind beiderseitig zugespitzt, die Männchen nur an einer Seite. An der andern Seite zeigen sie eine verbreiterte Öffnung, die Bursa.
23. Dasselbe.  
Weibchen und Männchen in Kopulation begriffen.
24. *Necator americanus*.  
Weibchen und Männchen in Kopulation begriffen.





## Tafel 37.

1.—11. *Trichinella spiralis* Owen (*Trichina spiralis* Owen).

12.—15. 17. *Ascaris lumbricoides* Linné.

16. *Ascaris megalcephala* Cloquet.

### I.—II. *Trichinella spiralis* Owen.

1. **Geschlechtsreife Darmtrichine** aus dem Dünndarm der Ratte. **Weibchen.** Ungefärbt. Ca.  $\frac{6.0}{1}$ .
  - a) Vulva.
  - b) Embryonen.
  - c) Darm.
  - d) Ovarien.
2. Dasselbe. **Männchen.** Ungefärbt. Ca.  $\frac{6.0}{1}$ .
  - a) Enddarm.
  - b) Hoden.
  - c) Oesophagus.
3. Dasselbe. **Weibchen.** Hämatoxylin. Ca.  $\frac{5.0}{1}$ .
4. Dasselbe. **Männchen.** Hämatoxylin. Ca.  $\frac{5.0}{1}$ .
5. **Im Magen aus der Kapsel ausgeschlüpfte Trichine.** Noch nicht geschlechtsreif, **Weibchen.** Hämatoxylin. Ca.  $\frac{5.0}{1}$ .
6. Dasselbe. **Männchen.** Hämatoxylin. Ca.  $\frac{5.0}{1}$ .
7. **Frisch in das Muskelfleisch eingewanderte Trichinenbrut.** Schweinefleisch. Eosinfärbung. Ca.  $\frac{4.0}{1}$ .
8. **Encystierte Muskeltrichinen.** Interkostalmuskel vom Schwein. Ungefärbt. Ca.  $\frac{3.5}{1}$ . Frisches Quetschpräparat.
9. **Encystierte Trichine im Pökelfleisch.** Frisches Quetschpräparat. Ungefärbt. Ca.  $\frac{6.0}{1}$ .
10. **Trichine in Bindegewebskapsel mit viel Fetteinlagerung.** Eisbär. Ungefärbt. Ca.  $\frac{2.5}{1}$ .
11. **Verkalkte Trichinen** im Muskelfleisch. Ungefärbt. Ca.  $\frac{5.0}{1}$ .

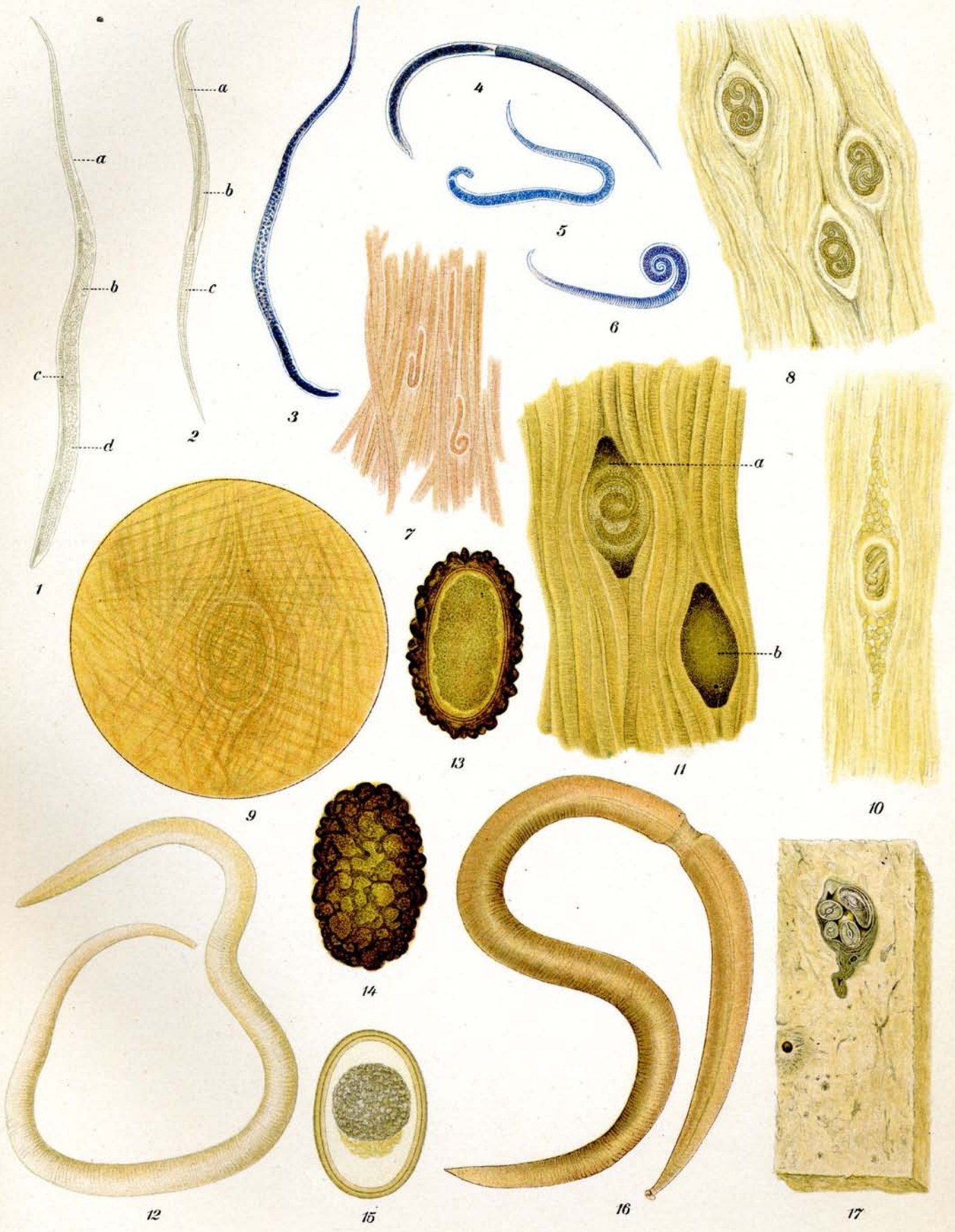
Die dunkle Färbung ist durch Präparation in Canadabalsam bedingt.

  - a) Beginnende Verkalkung.
  - b) Vollendete Verkalkung.

### 12.—15. 17. *Ascaris lumbricoides* Linné.

12. **Wurm aus menschlichem Darm.** Ungefärbt. Nat. Grösse. Die Würmer sind gelegentlich auch intensiver gefärbt.
13. **Ei.** In der optischen Achse gezeichnet. Ungefärbt. Ca.  $\frac{4.0.0}{1}$ .
14. Dasselbe. In der Aufsicht gezeichnet. Ungefärbt. Ca.  $\frac{4.0.0}{1}$ .
15. **Ei ohne Schale.** Ungefärbt. Ca.  $\frac{4.0.0}{1}$ .
17. **Ascariden in der menschlichen Leber.** Spirituspräparat. Nat. Grösse. Man sieht die Würmer im Querschnitt.

16. *Ascaris megalcephala* Cloquet. Ungefärbt. Nat. Grösse.




## Tafel 38.

- 1.—6. *Oxyuris vermicularis* Linné.  
7.—15. *Strongyloides stercoralis* Bavay. (*Anguillula intestinalis* et *stercoralis* Bavay.)  
16.—20. *Trichuris trichiura* Linné. (*Trichocephalus dispar* Rudolphi.)  
21. *Oesophagostomum stephanostomum* var. *thomasi* Railliet et Henry.  
22. 23. *Sparganum proliferum* (Ijima) Stiles. (*Plerocercoides prolifer* Ijima.)

1.—6. *Oxyuris vermicularis*. Linné.

1. Wurmfortsatz eines Menschen mit zahlreichen Oxyuren.
  2. Männchen und Weibchen. Ungefärbt. Nat. Grösse.
    - a) Weibchen.
    - b) Männchen, gewöhnlich in der Form einer arabischen 6 mit dem Hinterende eingerollt.
  3. Weibchen. Ungefärbt. Ca.  $\frac{1.5}{1}$ . Durch die Präparation in Canadabalsam etwas gelblich verfärbt.
    - a) Vulva.
    - b) Anus.
  4. Männchen. Ungefärbt. Ca.  $\frac{1.5}{1}$ .
    - a) Spiculum.
  5. Ei. Frisch aus dem Stuhl. Ungefärbt. Ca.  $\frac{4.00}{1}$ .
  6. Ei. Mit Embryoentwicklung ausserhalb des Menschen. Ungefärbt. Ca.  $\frac{4.00}{1}$ .
- 7.—15. *Strongyloides stercoralis* Bavay.
7. 8. Geschlechtliche Formen. (Rhabditisformen.) 1—2 mm lang. Aus Fäceskultur. Ungefärbt. Nat. Grösse.
    7. Weibchen.
    8. Männchen.
  9. Männchen. Ungefärbt. Ca.  $\frac{1.05}{1}$ . Geschlechtsreifes Tier, Rhabditisform aus Fäceskultur. 4 Tage alt.
    - a) Oesophagus.
    - b) Darm.
    - c) Spicula.
    - d) Anus.
  10. Weibchen. Ungefärbt. Ca.  $\frac{1.05}{1}$ . Dasselbe wie beim Männchen.
    - a) Oesophagus.
    - b) Darm.
    - c) Anus.
    - d) Vagina.
    - e) Ovarium.
    - f) Eier mit Embryonen.
  11. Ei. Ungefärbt. Ca.  $\frac{4.00}{1}$ . Aus einem geschlechtsreifen Tier. (Viertägige Fäceskultur.)
  12. Junger Embryo, eben aus dem Ei geschlüpft. Ungefärbt. Ca.  $\frac{1.00}{1}$ .
  13. Embryo aus frischem Stuhl. Junges Stadium. Ungefärbt. Ca.  $\frac{1.80}{1}$ .
    - a) Oesophagus.
    - b) Darm.
    - c) Genitalanlage.
  14. Embryo aus Fäceskultur. 2 Tage alt. Ungefärbt. Ca.  $\frac{1.80}{1}$ .
    - a) Oesophagus.
    - b) Darm.
    - c) Genitalanlage.
  15. Larve im jugendlichen filariformen Zustande aus Fäceskultur, (nach der Häutung des Embryo.) Ungefärbt. Ca.  $\frac{2.00}{1}$ . (Buchstabenerklärung wie bei 14.)



Tafel 38. (Fortsetzung.)

- 16.—20. *Trichuris trichiura* Linné.  
16. Weibchen. Ungefärbt. Nat. Grösse.  
17. Männchen. Ungefärbt. Nat. Grösse.  
18. Weibchen. Ungefärbt. Ca.  $\frac{6}{1}$ . Die gelbbraunliche Farbe rührt von der Präparation in Canadabalsam her.  
a) Mundöffnung.  
b) Anus.  
c) Vulva.  
d) Darm.  
e) Uterus.  
f) Ovarium.  
19. Männchen. Dasselbe wie beim Weibchen.  
a) Mundöffnung.  
b) Spicula.  
c) Ductus ejaculatorius.  
d) Darm.  
e) Hoden.  
20. Ei. Ungefärbt. Ca.  $\frac{400}{1}$ .  
21. *Oesophagostomum stephanostomum* var. *thomasi* Railliet et Henry. Stück eines Darmes vom Affen. Die z. T. mit einer Ausschlupföffnung versehenen Tumoren beherbergen die dünnen kleinen Würmer. Nat. Grösse.  
22.—23. *Sparganum proliferum* (Ijima) Stiles.  
22. Zwei Plerocercoiden in Knospung.  
23. Schnitt durch die Lunge eines Menschen.  
a) Lungengewebe.  
b) Parasit.

## Tafel 39.

### 1.—10. *Schistosomum haematobium* (Bilharz) Weinland\*)

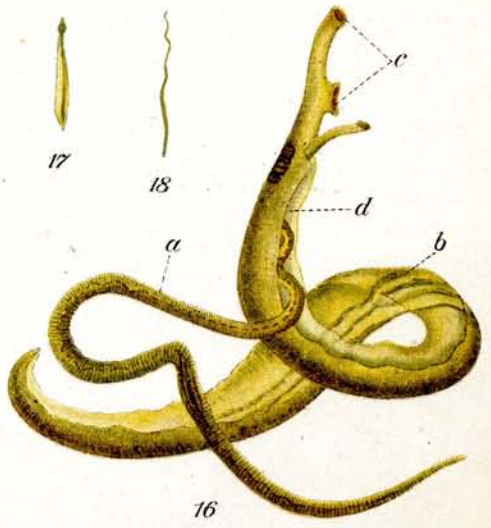
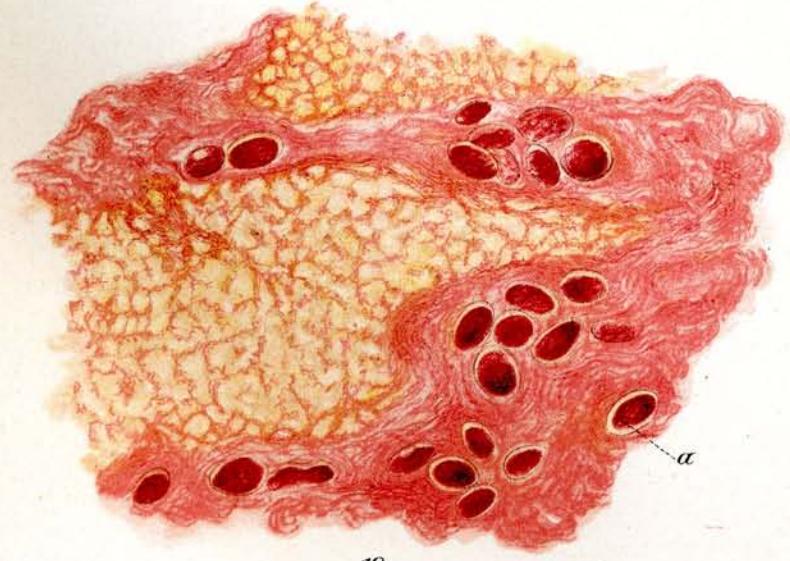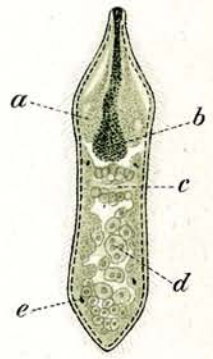

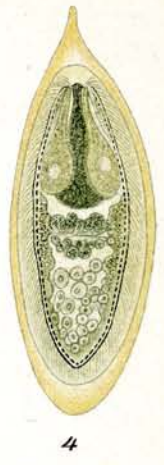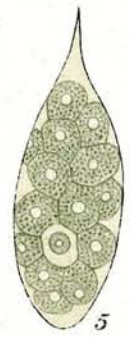
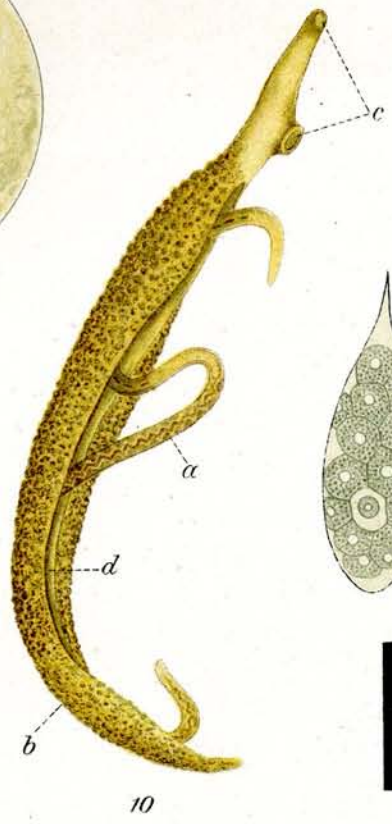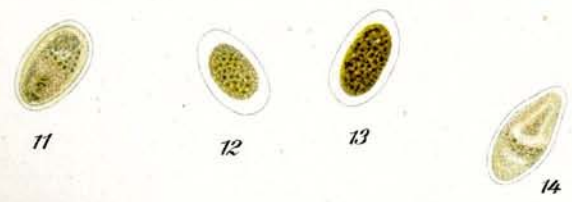
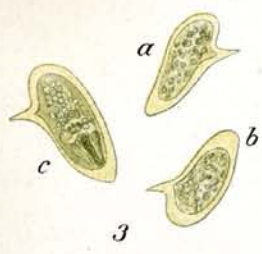
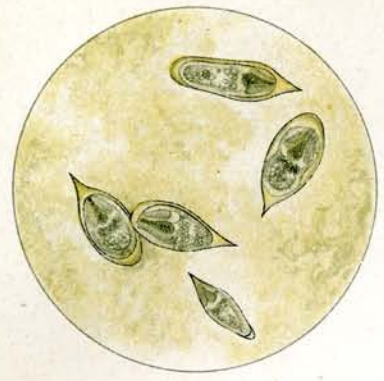
#### Bilharzia.

1. **Eier von *Schistosomum haematobium*.** Aus dem Sediment von zentrifugiertem Harn. ca.  $\frac{7}{1}^0$ . Form und Größe schwanken. Charakteristisch ist der spitze Stachel an einem Endpol. Bei frischen Eiern sieht man im Innern bereits das ausgebildete Mirazidium.
2. **Eier von *Schistosomum haematobium* in verkalktem Zustande** aus dem Gewebe. ca.  $\frac{5}{1}^0$ ; mehr oder weniger durchsichtig, mit grauen bis schwarzen Granula. Die Formen sind sehr variabel.
3. **Eier von *Schistosomum haematobium* mit Seitenstachel.** Nach Looss Mißbildungsformen aus den Faeces. ca.  $\frac{7}{1}^0$ . z. T. mit ausgebildetem Mirazidium.
4. **Ei von *Schistosomum haematobium* im reifen Zustande.** ca.  $\frac{2}{1}^0$  aus Urin. Im Innern das vollständig entwickelte reife Mirazidium.
5. **Ei von *Schistosomum haematobium* im jugendlichen Zustande.** ca.  $\frac{2}{1}^0$  aus den Lebervenen, gefüllt mit Dotterzellen.
6. **Freischwimmende Mirazidien** aus Wasser. ca.  $\frac{4}{1}^0$ . Form und Größe wechseln.
7. **Freischwimmendes Mirazidium** aus Wasser. ca.  $\frac{2}{1}^0$ .  
a) Kopfdrüsen, b) Darm, c) Nerven, d) Keimzellen, e) Flimmertrichter.
8. **Erwachsene Bilharziawürmer.** Nat. Größe.  
a) Männchen, b) Weibchen.  
Die Weibchen sind aus dem Canalis gynaecophorus des Männchens heraus präpariert.
9. **Erwachsene Bilharziamännchen und -Weibchen in Kopulation.** Nat. Größe.
10. **Männchen und Weibchen von *Schistosomum haematobium*.** ca.  $\frac{1}{1}^0$  in Kopulation.  
a) Weibchen, b) Männchen, c) Saugnäpfe, d) Canalis gynaecophorus.

### 11.—19. *Schistosomum japonicum* Katsurada.

11. 12. 13. 14. **Eier von *Schistosomum japonicum* aus Lebergewebe des Menschen.** ca.  $\frac{7}{1}^0$ .
15. 2 Exemplare von ***Schistosomum japonicum* in Kopulation.** Nat. Größe.
16. ***Schistosomum japonicum*.** Männchen und Weibchen in Kopulation ca.  $\frac{1}{1}^0$ ; das untere Ende des Weibchens ist größtenteils aus dem Canalis gynaecophorus herausgefallen.  
a) Weibchen, b) Männchen, c) Saugnäpfe, d) Canalis gynaecophorus.
17. ***Schistosomum japonicum*.** Männchen in natürl. Länge, Mantel auseinandergefaltet.
18. ***Schistosomum japonicum*.** Weibchen in natürl. Länge.
19. ***Schistosomum japonicum*.** Schnitt durch menschliche Leber. Die Eier liegen in den Bindegewebswucherungen. a) Eier.

\*) Die Figuren sind nach der Natur und z. T. nach Loossschen Originalpräparaten gezeichnet unter Zugrundelegung seiner Abbildungen. Vergl. auch Anm. auf Tafel 35.





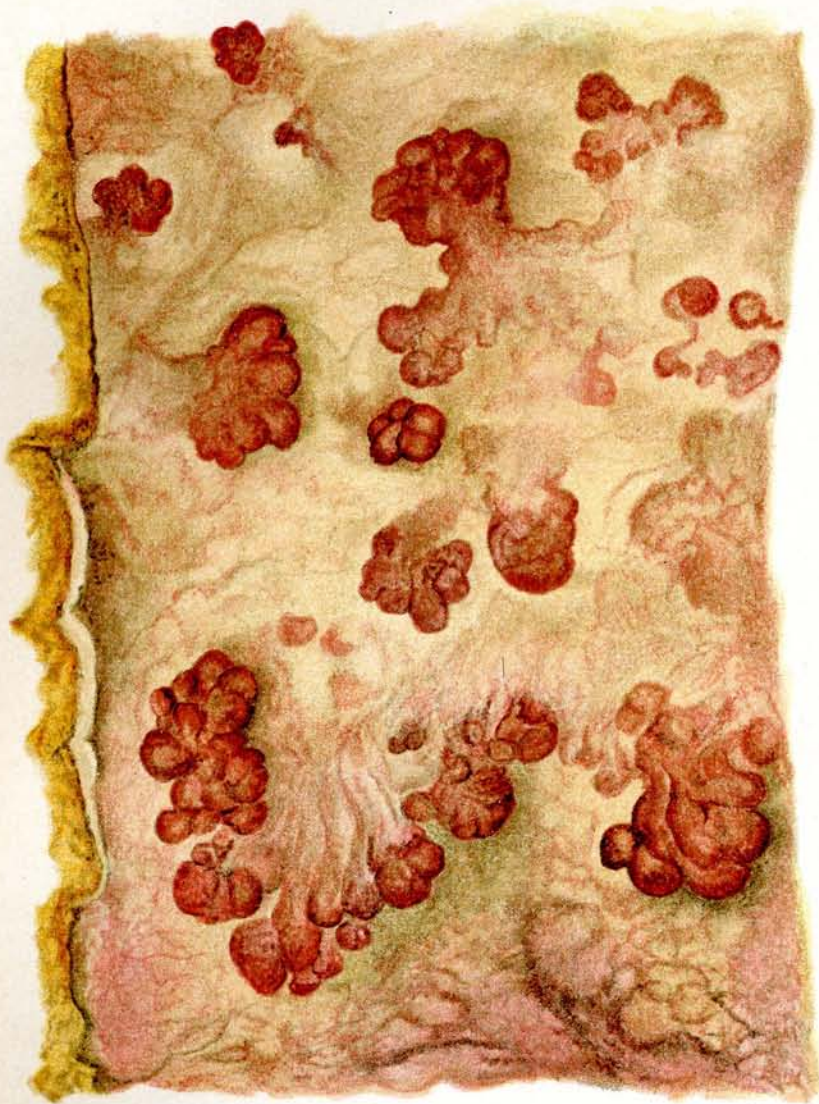## Tafel 40.

### Bilharziosis.

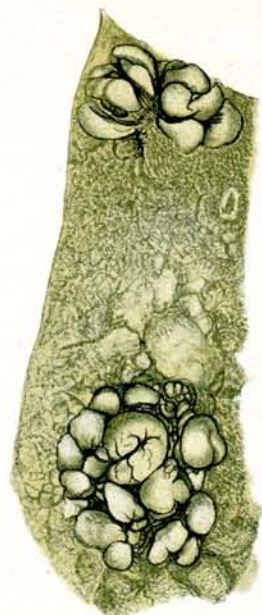#### Pathologische Anatomie.

1. **Stück vom Rektum eines an Bilharziosis gestorbenen Kranken.** Nat. Größe. Direkt bei der Sektion entnommen und gemalt. Aus dem Kasr-el-Aini-Hospital Kairo.  
Die Rektalwand zeigt einen hochgradigen Zustand der Hyperämie und Hypertrophie. Es haben sich zahlreiche polypoide Tumoren gebildet, die z. T. verzweigt sind, z. T. als kohlkopffartige Gebilde hervortreten und gestielt sind.
2. **Stück vom Rektum eines an Bilharziosis gestorbenen Kranken.** Nat. Größe. Spirituspräparat.  
Zeigt die häufigst vorkommende Form von Bilharziatumoren. Kleine nebeneinanderliegende ungestielte Wucherungen.
3. **Schnittpräparat vom Rektum eines an Bilharziosis gestorbenen Kranken.** ca.  $\frac{22}{1}$ . Hämatoxylinfärbung.  
Man sieht aus der gewucherten Darmschleimhaut Bilharziaeier in das Darmlumen übertreten.
  - a) Bilharziaeier
  - b) gewucherte Schleimhaut.
4. **Schnittpräparat von der Blase eines an Bilharziosis gestorbenen Kranken.** ca.  $\frac{40}{1}$ . Hämatoxylin-Pikrincarminfärbung.  
Die Bilharziaeier haben die Blasenwand vollständig durchsetzt und sind oft so zahlreich, daß beim Schneiden des Materials das Messer knirscht.
  - a) Die hellrotgefärbten Eier sind jüngere Stadien
  - b) Die dunkleren mit krümmeligem Inhalt versehenen sind z. T. verkalkt.
5. **Schnitt durch die Rektalwand eines an Bilharziosis gestorbenen Kranken.** ca.  $\frac{25}{1}$ . Im Schnitt sind die Gefäße der Submucosa geteilt worden, in denen Bilharziawürmer und zwar ein Männchen und ein Weibchen, in Kopulation begriffen, getroffen sind. Hämatoxylinfärbung.
  - a) Männchen
  - b) Weibchen.

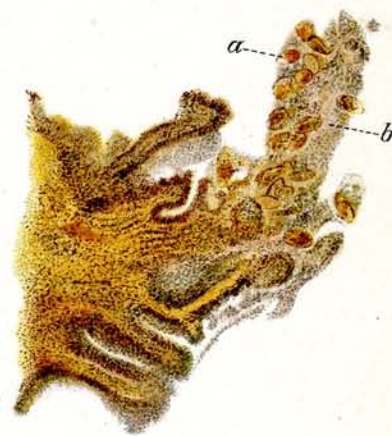Das Männchen umschließt mit seinem mantelartigen Körper das viel dünnere Weibchen.



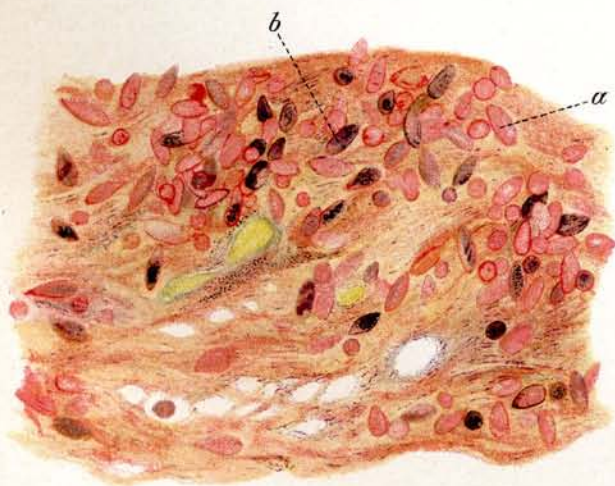
1



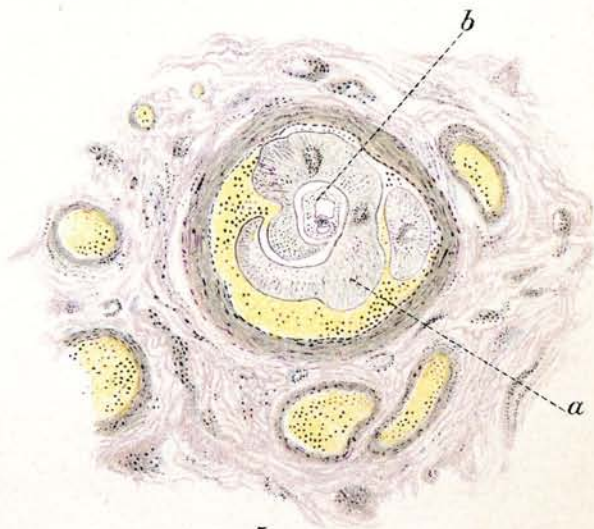
2



3



4



5

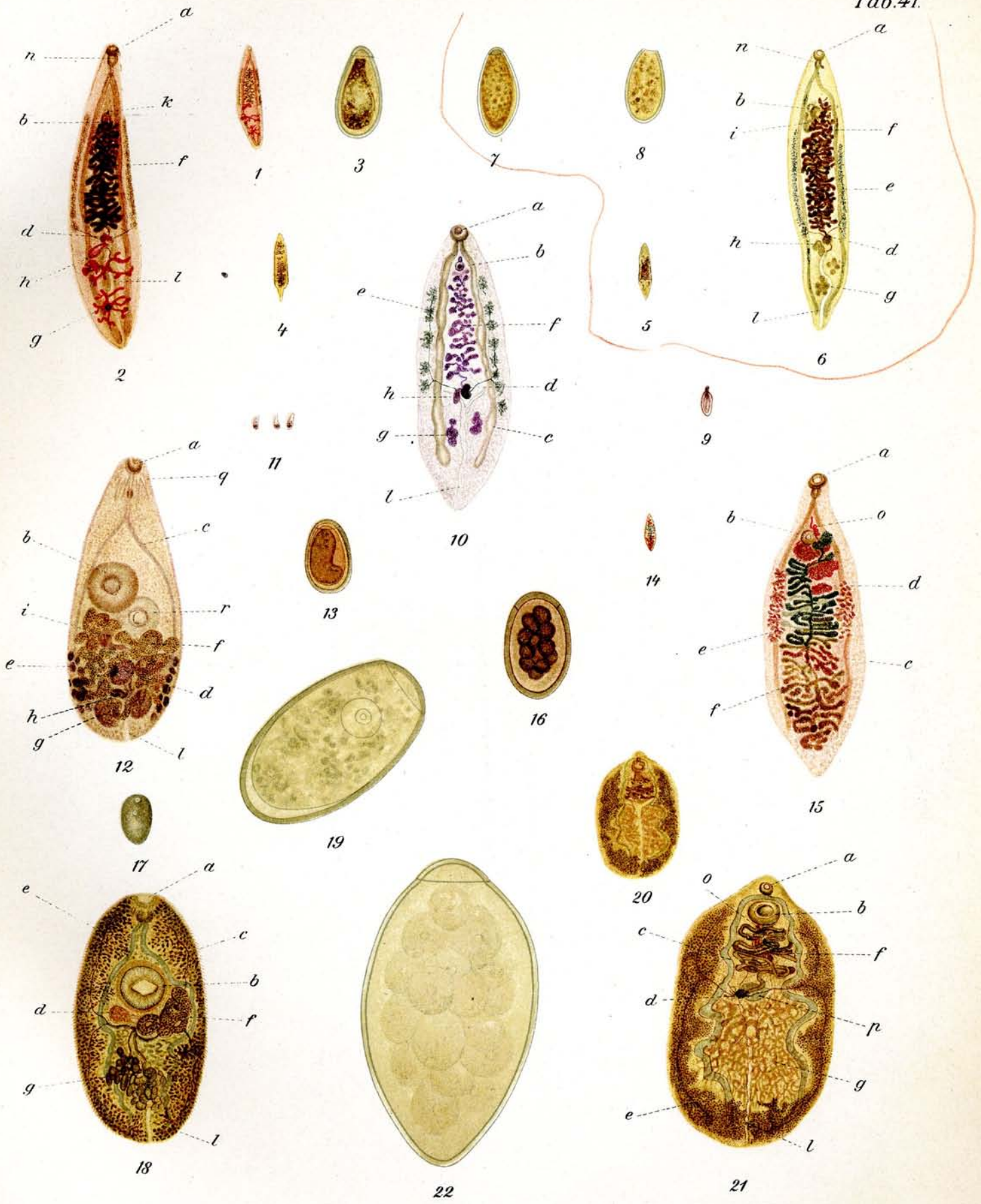
## Tafel 41.

- 1.—3. *Clonorchis sinensis* Looss.  
 4. *Clonorchis endemicus* Looss.  
 5.—8. *Opisthorchis felineus* (Rivolta) Blanchard.  
 9.—10. *Opisthorchis noverca* Braun.  
 11.—13. *Heterophyes heterophyes* (v. Siebold) Stiles.  
 14.—16. *Dicrocoelium lanceolatum* Dujardin.  
 17.—19. *Paragonimus westermani* Kerbert.  
 20.—22. *Fasciolopsis buski* Lankester.

### Erklärung der Zeichen:

- a) Mundsaugnapf
- b) Bauchsaugnapf
- c) Darm
- d) Ovarium
- e) Dottersack
- f) Uterus
- g) Hoden
- h) Receptaculum seminis
- i) Samenblase, Endabschnitt des vas deferens
- k) Genitalöffnung
- l) Secretionsgang
- m) Laurerscher Kanal
- n) Pharynx
- o) Cirrusbeutel
- p) Schalendrüse
- q) Cerebralganglion
- r) Genitalnapf.

1. *Clonorchis sinensis* Looss. Nat. Grösse. Boraxcarminfärbung.  
 2. " " "  $\frac{3}{4}$ . Boraxcarminfärbung. Im Bau dem *Opisthorchis felineus* ähnlich.  
 3. " " " Ei (Glyzerinmaterial aus Okajama) ca.  $\frac{4}{10}$ .  
 4. *Clonorchis endemicus* Looss. Nat. Grösse. Ungefärbt. In Canadabalsam konserviert und aufgehell.  
 5. *Opisthorchis felineus* (Rivolta) Blanchard. Nat. Grösse. Ungefärbt. In Canadabalsam konserviert und aufgehell.  
 6. " " "  $\frac{5}{1}$ . Ungefärbt. In Canadabalsam konserviert und aufgehell.  
 7. 8. " " " Eier aus einem Leberabscess einer Katze. ca.  $\frac{4}{10}$ . Die Formen variieren in Länge und Breite sehr bedeutend.  
 9. *Opisthorchis noverca* Braun. Nat. Grösse. Haematoxylinfärbung.  
 10. " " "  $\frac{9}{1}$ . Haematoxylinfärbung.  
 11. *Heterophyes heterophyes* (v. Siebold) Stiles. Nat. Grösse. Haematoxylinfärbung.  
 12. " " " "  $\frac{2}{1}$ . Haematoxylinfärbung.  
 13. " " " " Ei ca.  $\frac{4}{10}$ . Ungefärbt.



## Tafel 41. (Fortsetzung.)

14. *Dicrocoelium lanceolatum* Dujardin. Nat. Grösse. Alauncarminfärbung.
15.     "                 "                 "                  $\frac{7}{1}$ . Alauncarminfärbung. Die verschiedene Färbung des Uterus f zeigt die vorgeschrittene Reifung der Eier an. Die schwarz gefärbten Teile enthalten reife Eier.
16.     "                 "                 "                 Ei ca.  $\frac{4.60}{1}$ . Ungefärbt.
17. *Paragonimus westermani* Kerbert. Nat. Grösse. Ungefärbt. Spirituspräparat.
18.     "                 "                 "                  $\frac{7}{1}$ . Ungefärbt. In Canadabalsam konserviert und aufgehellt.
19.     "                 "                 "                 Ei, ca.  $\frac{4.60}{1}$ . Aus Sputum. Manila. Glyzerinmaterial. Ungefärbt.
20. *Fasciolopsis buski* Lankester. Nat. Grösse. Ungefärbt. In Canadabalsam konserviert.
21.     "                 "                 "                  $\frac{2\frac{1}{2}}{1}$  Ungefärbt. In Canadabalsam konserviert und aufgehellt.
22.     "                 "                 "                 Ei, ca.  $\frac{4.60}{1}$ . Ungefärbt. Glyzerinmaterial. (Mit Benutzung der Loossschen Abbildung.)

## Tafel 42.

- 1.—9. *Fasciola hepatica* Linné. (*Distomum hepaticum* Retzius.)  
 10.—11. *Gastrodiscus aegyptiacus* Cobbold und Sonsino.  
 12.—16. *Dibothriocephalus latus* (Linné) Lühe (*Bothriocephalus latus* Bremser.)  
 17.—21. *Hymenolepis nana* v. Siebold. (*Taenia nana* v. Siebold.)

### 1.—9. *Fasciola hepatica* Linné.

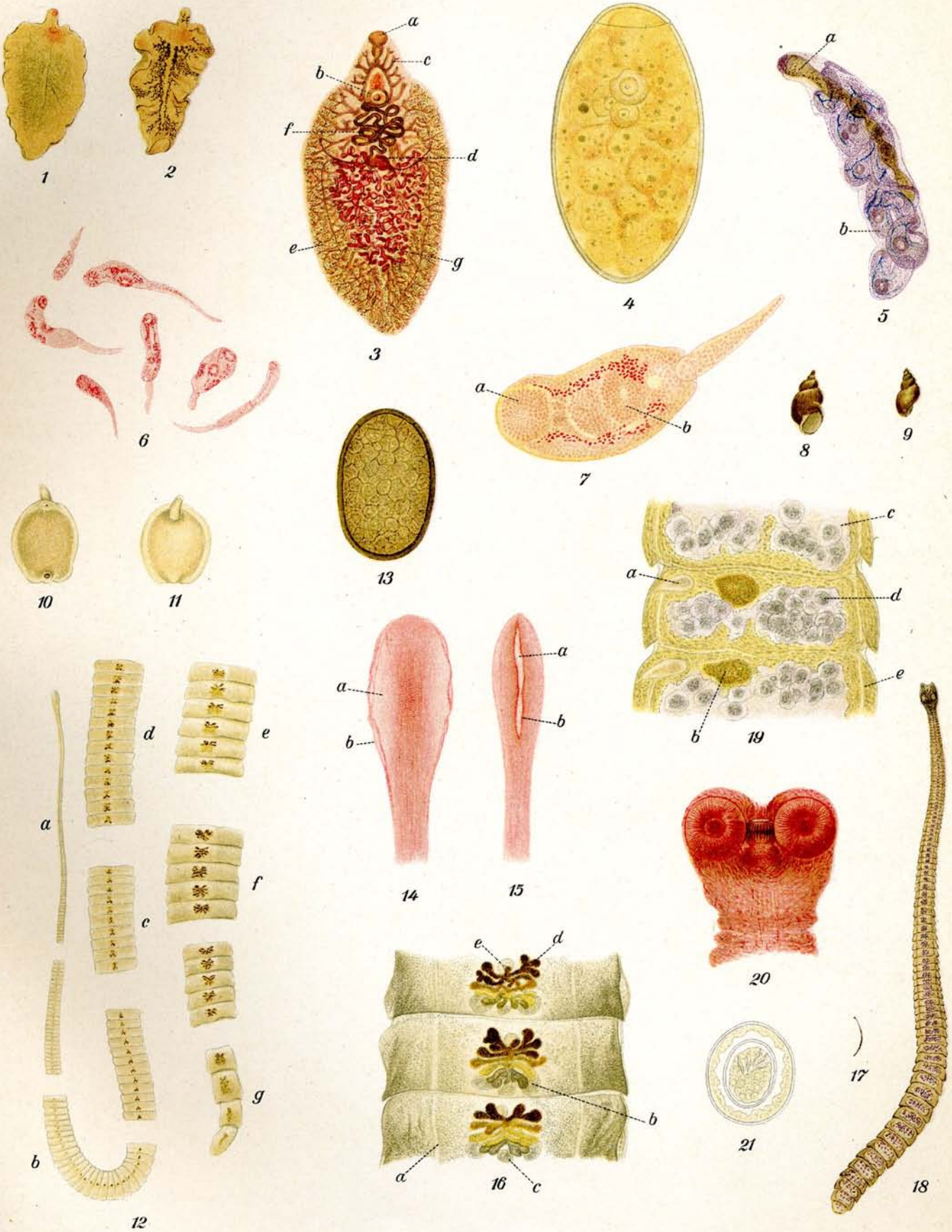
1. **Leberegel.** Nat. Grösse. Frisch einer Rindsleber entnommen. Die beiden Saugnäpfe deutlich sichtbar.
2. Dasselbe. Der Darm ist mit Verdauungsstoffen stark gefüllt.
3. Dasselbe. Boraxcarmin-Färbung. Ca.  $\frac{2\frac{1}{2}}{1}$ .
  - a) Mundnapf.
  - b) Bauchnapf.
  - c) Darm.
  - d) Ovarium.
  - e) Dottersack.
  - f) Uterus.
  - g) Hoden.
4. **Ei.** Ungefärbt. Ca.  $\frac{400}{1}$ .
5. **Reife Redie mit Cercarienbrut** von *Taenia echinoides* aus *Paludina* (Wasserschnecke) Hämatoxylinfärbung. Ca.  $\frac{30}{1}$ .
  - a) Darm der Redie.
  - b) Junge Cercarien.
6. **Junge Cercarien** von *Fasciola hepatica*. Carminfärbung. Ca.  $\frac{30}{1}$ .
7. Dasselbe. Carminfärbung. Ca.  $\frac{180}{1}$ .
  - a) Mundnapf.
  - b) Bauchnapf.
8. 9. ***Limnaea truncatula* Müller** (L. *minutus* Drap.). Nat. Grösse. Kleine Wasserschnecke, in welcher sich die aus den Eiern der Leberegel entstandenen Miracidien zur Sporocyste, weiterhin zu Redien und zu Cercarien entwickeln.

### 10.—11. *Gastrodiscus aegyptiacus* Cobbold und Sonsino.

10. Von der Bauchseite } Nat. Grösse. Die rötlichgelbliche Naturfarbe ist bei
11. Von der Rückenseite } der Aufbewahrung in Spiritus ausgeblichen.

### 12.—16. *Dibothriocephalus latus* Linné.

12. Kopf nebst verschiedenen Gliederstrecken. Ungefärbt. Nat. Grösse.
  - a) Kopf und Hals.
  - b) Jüngste Glieder.
  - c) Glieder, in denen sich die ersten Eier im Uterus bilden.
  - d) Glieder, in denen der Uterus die ersten Windungen bildet.
  - e) Glieder, in denen alle Uterusschlingen entfaltet sind. Die älteren enthalten reife Eier.
  - f) Die Glieder haben die grösste Breite erreicht. Alle Eier sind reif.
  - g) Endglieder.
13. **Ei.** Ungefärbt. Ca.  $\frac{400}{1}$ .
14. 15. **Kopf.** Mit Fuchsin schwach gefärbt. Ca.  $\frac{15}{1}$ .
  14. Kopf von der Breitseite.
    - a) Sauggrube.
    - b) Lippenränder.
  15. Kopf von der Schmalseite.
    - a) Sauggrube.
    - b) Lippenränder.



## Tafel 42. (Fortsetzung.)

16. **Reife Proglottiden.** Ungefärbt. Ca.  $\frac{3}{1}$ .  
a) Ausführungsgang. Excretionsorgan.  
b) Eierstock.  
c) Schalendrüse.  
d) Uterus.  
e) Cirrusbeutel.
- 17—21. **Hymenolepis nana** v. Siebold.
17. Ausgewachsener Bandwurm. Nat. Grösse.  
18. " " Schwache Hämatoxylinfärbung. Ca.  $\frac{10}{1}$ .  
19. **Reife Proglottiden.** Schwache Hämatoxylinfärbung. Ca.  $\frac{80}{1}$ .  
a) Cirrusbeutel.  
b) Receptaculum seminis.  
c) Uterus.  
d) Eier.  
e) Ausführungsgang. Excretionsorgan.
20. **Kopf** mit vier Saugnäpfen und einem einziehbaren Rostellum mit einfachem Hakenkranz. Boraxcarminfärbung. Ca.  $\frac{80}{1}$ .
21. **Ei.** Ungefärbt. Ca.  $\frac{400}{1}$ .



## Tafel 43.

- 1.—7. *Taenia solium* Linné.  
8.—11. *Taenia saginata* Goeze. (*Taenia mediocanellata*  
Küchenmeister.)  
12.—15. *Dipylidium caninum* Linné. (*Taenia cucumerina* Bloch.)  
16.—19. *Taenia echinococcus* v. Siebold.

### I.—7. *Taenia solium* Linné.


1. **Kopf nebst verschiedenen Gliederstrecken.** Ungefärbt. Nat. Grösse.
  - a) Kopf und Hals.
  - b) Junge Proglottiden.
  - c) Junge Proglottiden mit beginnender Entwicklung der Geschlechtsorgane.
  - d) Quadratische, fast reife Glieder. Grösste Breite.
  - e) Reife Glieder. Grösste Länge und grösste Breite.
  - f) Dünner Endglieder.
2. **Reife Proglottis.** Boraxcarmin. Ca.  $\frac{3}{1}$ .
  - a) Uterus mit reifen Eiern.
  - b) Porus genitalis.
  - c) Vas deferens.
  - d) Vagina.
  - e) Uterussepta.
3. **Kopf mit 4 Saugnäpfen und doppeltem Hakenkranz.** Ungefärbt. Durch Präparation in Canadabalsam gelblichbraun gefärbt. Ca.  $\frac{1.5}{1}$ .
4. **Ei.** Ungefärbt. Ca.  $\frac{4.0.0}{1}$ .
5. 6. **Cysticercus cellulosae**, Schweinefinne, Finnenstadium der *Taenia solium*. Aus Schweinefleisch. Frisch entnommen. Ungefärbt. Nat. Grösse.
7. Dasselbe mit vorgestülptem Scolex. Hämatoxylinfärbung. Ca.  $\frac{3}{1}$ .

### 8.—11. *Taenia saginata* Goeze.

8. **Kopf nebst verschiedenen Gliederstrecken.** Ungefärbt. Nat. Grösse.
  - a) Kopf und Hals.
  - b) Junge Proglottiden.
  - c) Junge Proglottiden mit beginnender Entwicklung der Geschlechtsorgane.
  - d) Breiteste Glieder.
  - e) Unreife Proglottiden mit fast fertig gebildeten Geschlechtsorganen.
  - f) Reife Proglottiden mit fast ausgebildeten Geschlechtsorganen.
  - g) Reife langgestreckte Proglottiden.
  - h) Leere Proglottiden ohne Eier.
9. **Reife Proglottis.** Hämatoxylin. Ca.  $\frac{3}{1}$ .
  - a) Uterus mit Seitenzweigen.
  - b) Porus genitalis.
  - c) Vas deferens.
  - d) Vagina.
  - e) Hoden.
10. **Kopf mit 4 Saugnäpfen ohne Hakenkranz.** Aufsicht. Ungefärbt. Ca.  $\frac{1.2}{1}$ .
11. **Ei.** Ungefärbt. Ca.  $\frac{4.0.0}{1}$ . Schwer von *Taenia solium* zu unterscheiden. Es ist etwas länglicher und dunkler wie jene Eier. (Siehe Fig. 4.)

### 12.—15. *Dipylidium caninum* Linné.

12. **Kopf nebst verschiedenen Gliederstrecken.** Ungefärbt. Nat. Grösse. Frisch entleert ist der Bandwurm rötlich cremfarben.
  - a) Kopf und Hals.
  - b) Reife kürzere Glieder.
  - c) Reife gestreckte Glieder.



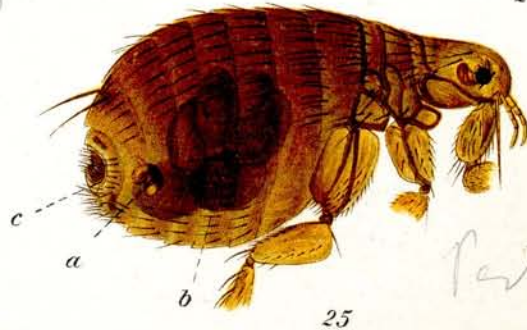
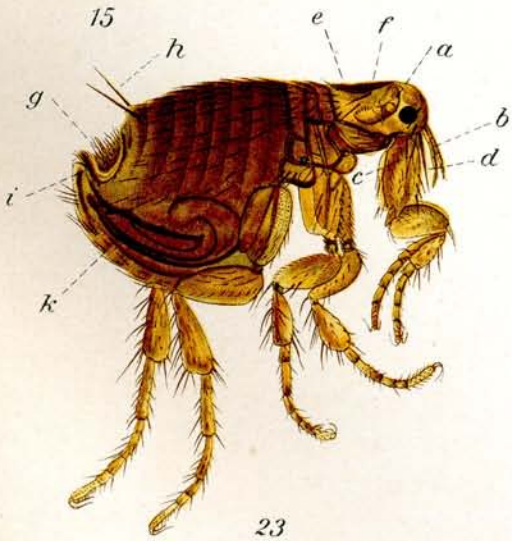
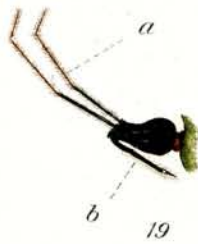
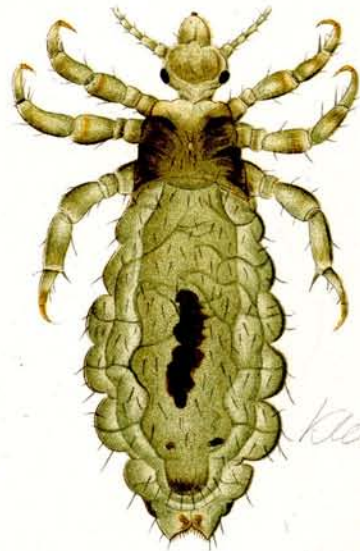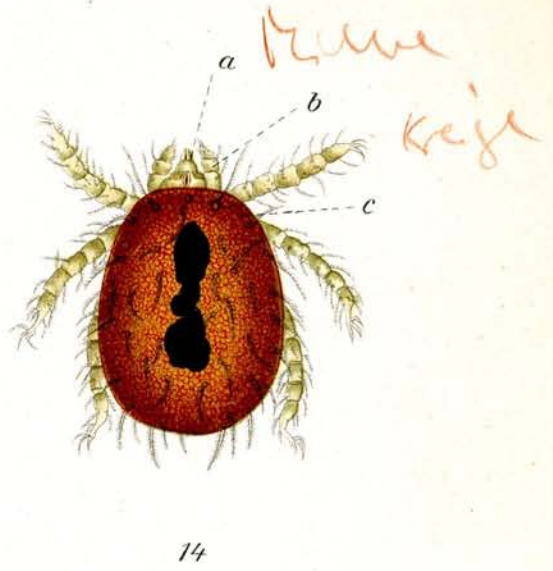
## Tafel 43. (Fortsetzung.)

13. **Reife Proglottis.** Carminfärbung. Ca.  $\frac{6}{1}$ .  
a) Porus genitalis.  
b) Vas deferens.  
c) Vagina.  
d) Hoden.  
e) Ausführungsgang. Excretionsorgan.
14. **Kopf mit 4 Saugnäpfen und vorstreckbarem Rostellum,** (Rüssel) welcher einen vierreihigen Hakenkranz trägt. Hämatoxylin. Ca.  $\frac{80}{1}$ .  
a) Saugnäpf.  
b) Rostellum.
15. **Ei.** Ungefärbt. Ca.  $\frac{400}{1}$ .
- 16.—19. **Taenia echinococcus** v. Siebold.
16. **Drei ausgewachsene, 3—4 mm lange Bandwürmer** vom Hund. Hämatoxylin. Nat. Grösse.
17. **Ausgewachsener Bandwurm mit 4 Saugnäpfen und doppeltem Hakenkranz.** Hämatoxylin Ca.  $\frac{15}{1}$ .  
a) Rostellum.  
b) Saugnäpfe.  
c) Unreifes Glied.  
d) Reifes Glied.  
e) Uterus.  
f) Ovarien.  
g) Vagina.  
h) Cirrusbeutel mit vorgestrecktem Cirrus.  
i) Eier.  
k) Hoden.
18. 19. **Echinococcus polymorphus,** Hülsenwurm. **Finnenstadium der Taenia echinococcus.**
18. **Stück einer Echinococcusblase,** mit „Brutkapseln“. Ungefärbt. Nat. Grösse.
19. **Dasselbe.** Ungefärbt Ca.  $\frac{1}{1}$ . Die Brutkapseln zeigen den Scolex z. T. invaginiert. z. T. hervorgestreckt.  
a) Brutkapsel mit invaginiertem Scolex.  
b) Brutkapsel mit vorgestrecktem Scolex.  
c) Membran der Echinococcusblase.
- Die gelbliche Färbung ist entstanden durch Präparation in Canadabalsam.

## Tafel 44.

### 1.—12. Parasitierende Fliegenlarven. 13.—25. Krankheiten übertragende Arthropoden.

- 1.—3. *Oestrus ovis* Linné. Larven in verschiedenen Stadien. Nat. Grösse.
4. *Dermatobia cyaniventris* Macquart. Larve. Nat. Grösse.
5. *Auchmeromyia luteola* Fabricius. Larve. Nat. Grösse.
- 6.—10. *Chrysomya (Lucilia) macellaria* Fabricius.
- 6—8. Erwachsene Larven.
9. Puppe.
10. Leere Puppenhülle. Nat. Grösse.
11. u. 12. *Cordylobia anthropophaga* Grünberg (= *Cordylobia grünbergi* Dönitz) Larven. Nat. Grösse.
13. u. 14. *Trombidium akamushi* Brumpt, Kedani-Milbe; Tsutsugamushi.
13. Larve, nat. Grösse (= 0,5 mm).
14. Dasselbe, Rückenseite. Ca.  $\frac{60}{1}$ .
- a) Kieferfühler, b) Taster, c) Augen.
- 15.—19. *Conorhinus megistus* (= *Triatoma conorhinus*) Burmeister.
15. Eier in verschiedenen Stadien. Nat. Grösse.
16. Junge Larve. Nat. Grösse.
17. Nymphe, Rückenseite. Nat. Grösse. Die Flügel sind noch unentwickelt.
18. Erwachsendes Weibchen. Rückenseite. Nat. Grösse.
19. Kopfteile. a) Antennen. b) Rüssel.
20. *Pediculus vestimenti* Nitzsch. ♀ Nat. Grösse.
21. Dasselbe. ♀ Ca.  $\frac{20}{1}$ .
- 22.—25. *Xenopsylla cheopis* Rothschild. *Parasitische Milbe*
22. Männchen. Nat. Grösse.
23. Dasselbe, ca.  $\frac{30}{1}$ .
- a) Antenne, b) Maxillarpalpen, c) Maxillen, d) Stechapparat, e) Rückenschuppe, f) charakteristische Kopfhaare, g) Pygidium, h) Antipygidialhaare, i) Clasper, k) Penis.
24. Weibchen. Nat. Grösse.
25. Dasselbe. Ca.  $\frac{30}{1}$ . a) Spermatheke, b) Eier, c) Anus.

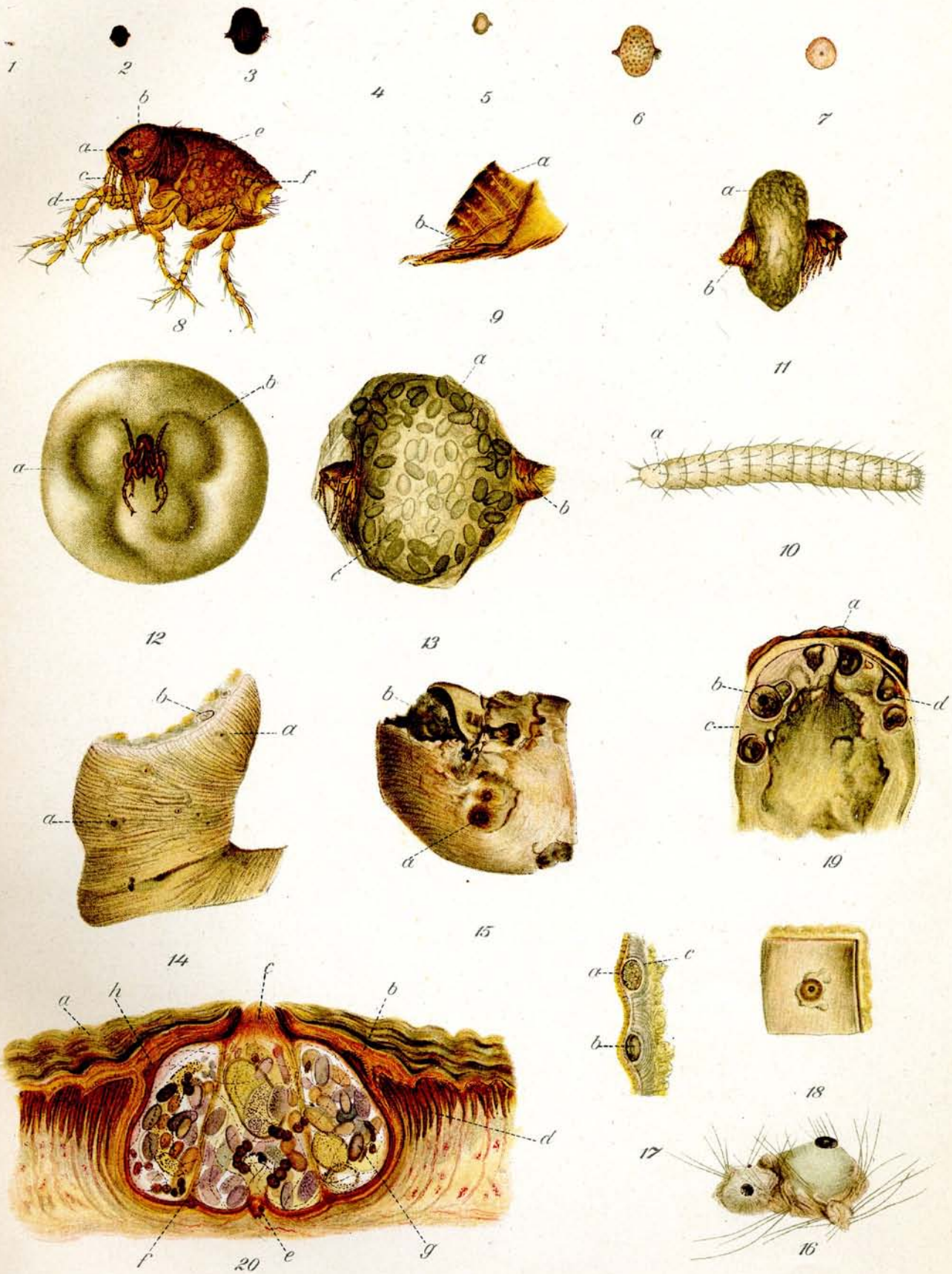


## Tafel 45.

# Sarcopsylla (Dermatophilus) penetrans. Linné.

## Sandfloh.

1. Sandfloh im normalen Zustande. Nat. Größe.
2. Sandfloh ♀ nach dem Eindringen in die Haut, fast „ausgereift“. Nat. Größe. Von der Seite gesehen.
3. Dasselbe. 3fach vergr. 1. 2. 3. in getrocknetem Zustande.
- 4.—6. Sandflöhe ♀ in demselben Stadium, in frischem Zustande.
7. Sandfloh ♀ aus der Haut heraus präpariert im ausgereiften Zustande. Nat. Größe. In der Mitte das Köpfchen des Flohes.
8. Sandfloh ♀ Normaler Zustand ca.  $\frac{2}{3}$ .
  - a) Auge.
  - b) Antenne (Fühler).
  - c) Palpen (Taster).
  - d) Maxillen (Stechwerkzeuge).
  - e) Große Schuppe am Metathorax.
  - f) Stigmata, beim ♀ nur an den letzten 4 Ringen.
9. Sandfloh ♂ Normaler Zustand, ca.  $\frac{2}{3}$  Hinterer Leibesabschnitt.
  - a) Stigmata.
  - b) Männliche Geschlechtsorgane: Haltezangen, mit denen das Männchen bei der Begattung das Weibchen festhält.
10. Larve des Sandflohes mit 14 Segmenten.
  - a) Kopf.
11. Sandfloh ♀ aus der Haut heraus präpariert, bald nachdem er eingedrungen war. Seitenansicht ca.  $\frac{1}{2}$ . Der mittlere Teil des Leibes (das 2. und 3. Segment) ist bereits stark angeschwollen. Kopf mit den 3 Beinpaaren und die letzten Segmente behalten die normale Größe.
  - a) 2. und 3. Segment.
  - b) Hinterteil, 4.—7. Segment.
12. Sandfloh ♀ Aus der Haut heraus präpariert, fast herangereift. Vorderansicht ca.  $\frac{1}{2}$ . Man sieht die normalen Kopfteile und 3 Beinpaare. Das 2. und 3. Segment ist mächtig angeschwollen. Die an eine Kleeblattform erinnernde Einsenkung in den Segmenten deutet die Chitinleisten an, an denen die Muskulatur inseriert ist.
  - a) 2. und 3. Segment.
  - b) Chitinleisten.
13. Sandfloh ♀ Aus der Haut heraus präpariert; vollständig „herangereift“; Seitenansicht ca.  $\frac{1}{2}$ . Das 2. und 3. Segment haben ihre größte Ausdehnung erlangt. Der Kopfabschnitt und die Beinpaare haben ihre normale Größe beibehalten. Das Hinterende ist etwas verbreitert. Der aufgetriebene Leib ist gefüllt mit reifen Eiern. Vergl. auch Fig. 3 und 6.
  - a) 2. und 3. Segment.
  - b) Hinterteil 4.—7. Segment.
  - c) Eier.
14. Hautabschnitt von der Unterseite einer Zehe eines Menschen mit vielen eingewanderten Sandflöhen. Nat. Größe. Jeder dunkle Punkt entspricht dem Hinterteil eines Sandflohes, welcher sich in die Haut eing bohrt hatte.
  - a) Stellen, an denen Sandflöhe eingedrungen sind.
  - b) Durchschnittener Sandfloh unter der Haut im Zellgewebe.
15. Amputierte grosse Zehe eines Menschen, unterminiert und teilweise zerstört von Sandflöhen. Nat. Größe. Die Zehe ist stark angeschwollen.
  - a) Eingedrungener Sandfloh.
  - b) Zerstörtes Gewebe.
16. Sandflöhe in der Haut vom Gürteltier. Nat. Größe. Durch die Größe des Flohes wird die Haut zurückgedrängt.



## Tafel 45. (Fortsetzung.)

17. **Sandflöhe in die Fusssohle des Menschen eingewandert.** Nat. Größe. Querschnitt durch die Haut. Sie liegen unter dem Epithel, welches vorgewölbt ist, und in dem zurückgedrängten Stratum lucidum.
- a) Epithel.
  - b) Sandfloh.
  - c) Stratum lucidum.
18. **Sandfloh in die Sohlenhaut des Menschen eingedrungen.** Nat. Größe. Das Epithel der Haut ist mazeriert. Der Sandfloh sieht mit seinem Hinterende aus der Haut heraus.
19. **Grosse Zehe eines Menschen mit Sandflöhen.** Querschnitt. Nat. Größe. Der Schnitt ist so gelegt, daß der Nagel hinter dem Schnitt liegt.
- a) Nagel.
  - b) Sandfloh.
  - c) Epithel.
  - d) Stratum lucidum.
20. **Sohlenhaut eines Negers mit Sandfloh.** Querschnitt. ca.  $\frac{8}{1}$ .
- a) Epithel.
  - b) Stratum lucidum.
  - c) Hinteres Körperende des Sandflohes mit den Respirationsröhren (Tracheen).
  - d) Schweißdrüsenausgänge.
  - e) Kopf des Sandflohes.
  - f) Muskulatur inseriert an den Chitinleisten.
  - g) Eier.
  - h) Chitinzähnen.

Man sieht, daß der Sandfloh im Stratum lucidum eingebettet ist, das Epithel ist hervorgewölbt; die Schweißausführungsgänge sind beiseite geschoben. Der reife Sandfloh mit einer Masse von Eiern im Innern sieht aus der Haut nur mit seinem Hinterende resp. mit den Tracheen heraus. Mit den Chitinzähnen an der äußeren Peripherie des angeschwollenen Teils wird der Sandfloh im Stratum lucidum festgehalten.